

Procediment d'ecografia pulmonar a l'atenció primària



Autoria

- **Corcoll Reixach, Josep.** Metge de família del Gabinet Tècnic i responsable del projecte d'implantació de l'ecografia clínica. Gerència d'Atenció Primària de Mallorca. Servei de Salut de les Illes Balears
- **Albaladejo Dávalos, Antonio.** Especialista en pneumologia del Servei de Pneumologia de l'Hospital de Manacor. Servei de Salut de les Illes Balears
- **Álvarez Lois, Pablo.** Metge de família i referent dels serveis d'urgències d'atenció primària (SUAP) de Mallorca. Gerència d'Atenció Primària de Mallorca. Servei de Salut de les Illes Balears

Traducció i maquetació

Bartomeu Riera Rodríguez. Cap del Servei de Planificació Lingüística. Servei de Salut de les Illes Balears

Edició

Gerència d'Atenció Primària de Mallorca. Juny de 2021

Com citar aquest document

Corcoll Reixach J, Albaladejo Dávalos A, Álvarez Lois P. Procediment d'ecografia pulmonar a l'atenció primària. Palma: Gerència d'Atenció Primària de Mallorca; 2021.

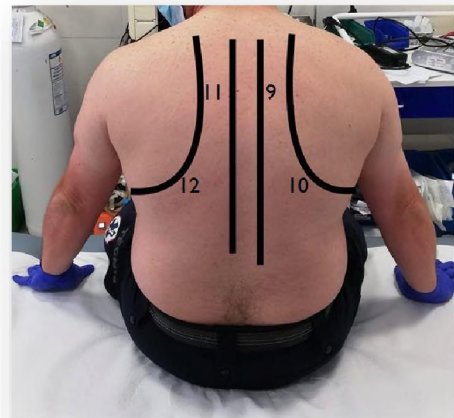
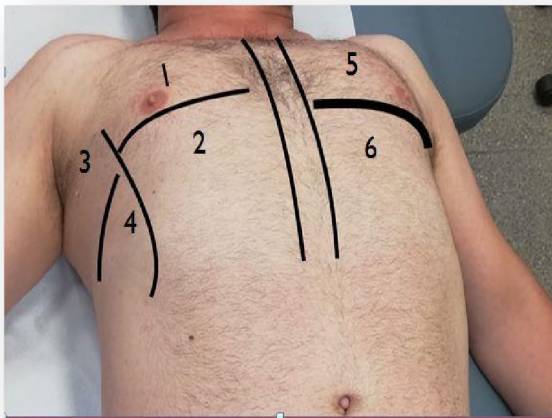


Exploració ecogràfica

En el context de la pandèmia de COVID-19 cal fer una ecografia pulmonar a les persones amb sospita d'infecció pel SARS-CoV-2 o que presentin COVID-19.

El procediment per fer l'ecografia és el següent:

- Seleccionar la sonda Convex i el *preset* «Pulmó».
- Explorar dotze (12) àrees toràciques, vuit (8) àrees anterolaterals i quatre (4) àrees posteriors.
- Iniciar l'exploració pels camps posteriors i inferiors.
- En tall longitudinal i en oblic, fer l'exploració de lateral a medial i de caudal a cranial.
- Si s'hi observa alguna alteració molt perifèrica, es pot utilitzar la sonda lineal per obtenir una imatge amb més definició.
- Cal tenir en compte que en els casos d'infecció pel SARS-CoV-2 s'observa una dissociació clinicoradiològica, escassos símptomes i exploració amb poques troballes, però, en canvi, alteracions importants en les proves d'imatge (ecografia, radiografia, TC). Per això la valoració del risc del pacient sempre ha de prendre en consideració criteris clínics, analítics i d'imatge.



Troballes ecogràfiques en pacients infectats pel SARS-CoV-2

- Afectació per clapes: àrees aparentment normals intercalades amb àrees molt afectades.
- Línies B: al començament, focals i aïllades, però progressivament bilaterals i difuses. Poden ser coalescents en algun punt (pulmó blanc, signe del feix de llum, per superposició de nombroses línies B).
- Irregularitats en la línia pleural, fragmentació i aparença engrossida.
- Petites consolidacions subpleurals.
- Disminució del lliscament pleural (*sliding*).
- Condensacions pneumòniques (en estadis avançats).
- Sovint el pacient presenta més afectació a les àrees posteriors i inferiors.
- Embassament pleural (molt poc freqüent): s'ha d'explorar fonamentalment posant la sonda a l'alçada dels sins costofrènics.

Estratificació i criteris ecogràfics de seguiment a l'atenció primària i de derivació hospitalària

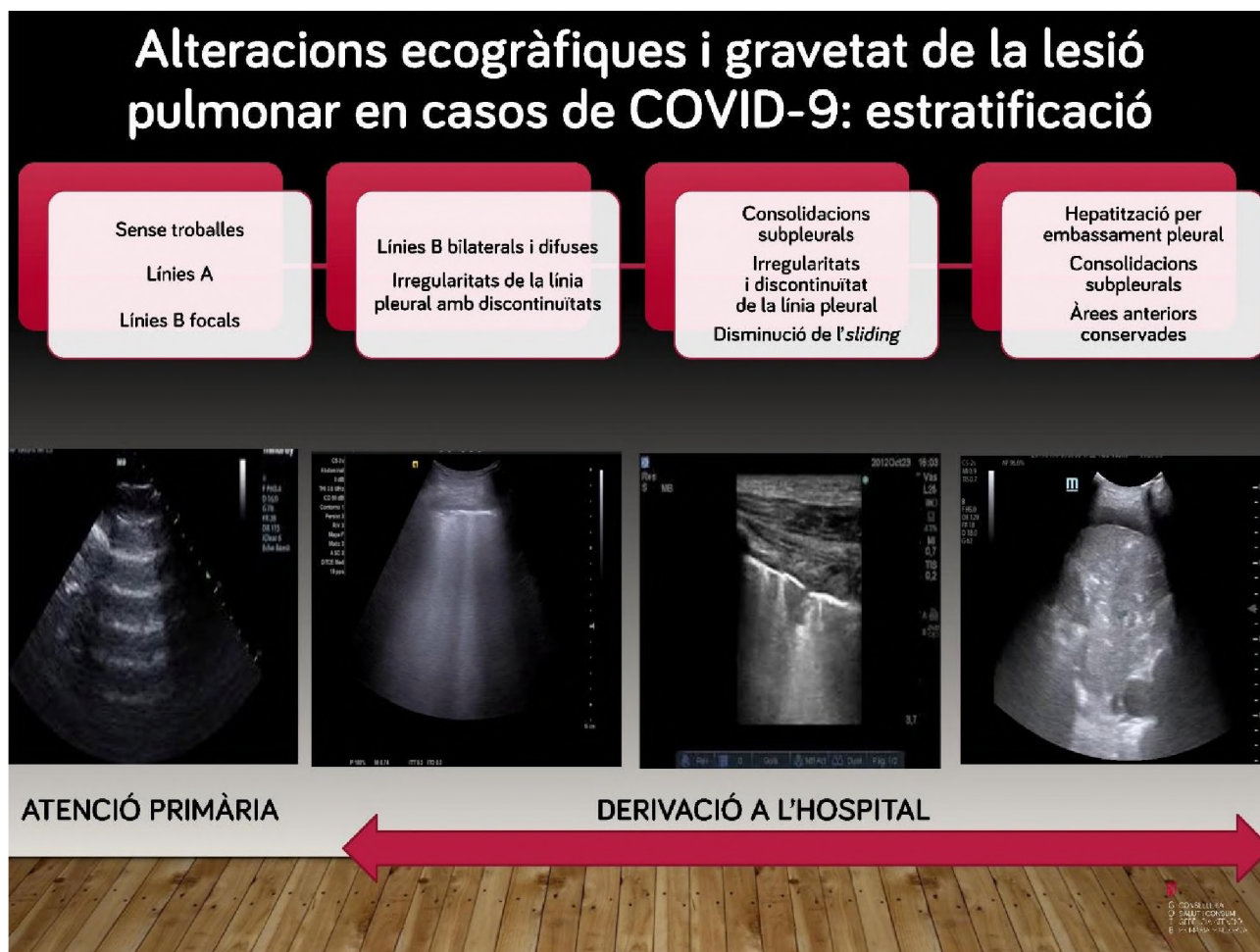
Presència de línies A, lliscament pleural conservat, línies B focals (si n'hi ha tres o més, es consideren patològiques).

Derivació per a la valoració en un servei hospitalari d'urgències

- Línies B bilaterals i difuses, de vegades confluents, discret engrossiment i/o disrupció pleural.
- Consolidacions subpleurals, engrossiment i irregularitat de la línia pleural, disminució del lliscament (*sliding*).
- Consolidació i hepatització, consolidacions subpleurals, embassament pleural.

En els casos de pacients amb símptomes respiratoris persistents es recomana fer el seguiment per mitjà d'ecografies seriades, segons la clínica i la disponibilitat.





Bibliografia

- Lopes AJ, Mafort TT, Henrique da Costa C, Rufino R, Firmida MC, Kirk KM, et al. Comparison Between Lung Ultrasound and Computed Tomographic Findings in Patients With COVID-19 Pneumonia. *J Ultrasound Med.* 2021;40:1391–139. onlinelibrary.wiley.com/doi/epdf/10.1002/jum.15521 [consulta: 17 jun 2021].
- Peng QY, Wang XT, Zhang LN, Chinese Critical Care Ultrasound Study Group. Findings of lung ultrasonography of novel coronavirus pneumonia during the 2019–2020 epidemic. *Intensive Care Med.* 2020 May;46(5):849–50. link.springer.com/content/pdf/10.1007/s00134-020-05996-6.pdf [consulta: 17 jun 2021].
- Volpicelli G, Gargani L. Sonographic signs and patterns of COVID-19 pneumonia. *Ultrasound J* 2020 Dec;12:22. www.ncbi.nlm.nih.gov/pmc/articles/PMC7173353 [consulta: 17 jun 2021].
- Yasukawa K, Minami T. Point-of-Care Lung Ultrasound Findings in Patients with COVID-19 Pneumonia. *Am J Trop Med Hyg.* 2020 Jun;102(6):1198-202. www.ncbi.nlm.nih.gov/pmc/articles/PMC7253090 [consulta: 17 jun 2021].



G CONSELLERIA
O SALUT I CONSUM
I GERÈNCIA ATENCIÓ
B PRIMÀRIA MALLORCA