

GUÍA BÁSICA DE ANATOMÍA, FISIOLOGÍA Y VALORACIÓN DE LOS NERVIOS CRANEALES: material docente para profesionales de la salud y estudiantes de ciencias de la salud

Álvaro Sabater-Gárriz (1, 2, 5)

Pau Martínez-Bueso (1, 3, 4, 5)

(1) Instituto de Investigación Sanitaria Islas Baleares (IdISBa)

(2) Grupo de Investigación en Neurociencia cognitivo-afectiva y Psicología Clínica. Universitat de les Illes Balears


(3) Grupo de Investigación Salud Global y Esilos de Vida. Universitat de les Illes Balears

(4) Unidad de Gráficos y Visión por Ordenador e Inteligencia Artificial. Universitat de les Illes Balears

(5) Instituto Universitario de Investigación en Ciencias de la Salud (IUNICS). Universitat de les Illes Balears

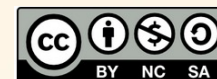

Universitat
de les Illes Balears



IdISBa

Institut
d'Investigació Sanitària
Illes Balears



Índice

• Introducción	2
• Generalidades de los nervios craneales	3
• Esquema de los PC: nomenclatura y foramen de salida	4
• Núcleos de los Nervios Craneales	5
• Nervio Terminal ¿PC 0?	6
• Nervio Olfatorio (PC I)	7
• Nervio Óptico (PC II)	8
• Nervio Oculomotor (PC III)	9
• Nervio Troclear (PC IV)	10
• Nervio Trigémico (PC V): Rama 1_Nervio Oftálmico (V1)	11
• Nervio Trigémico (PC V): Rama 2_Nervio Maxilar (V2)	12
• Nervio Trigémico (PC V): Rama 3_Nervio Mandibular (V3)	13
• Consideraciones adicionales sobre el Nervio Trigémico (PC V)	14
• Nervio Abducens (PC VI)	15
• Nervio Facial (PC VII)	16
• Nervio Vestibulococlear (PC VIII)	17
• Nervio Glossofaríngeo (PC IX)	18
• Nervio Vago (PC X)	19
• Nervio Accesorio (PC XI)	20
• Nervio Hipogloso (PC XII)	21
• Bibliografía	22

GUÍA BASICA DE ANATOMÍA, FISIOLOGÍA Y
VALORACIÓN DE LOS NERVIOS CRANEALES:
material docente para profesionales de la salud
y estudiantes de ciencias de la salud ©
2024 by Alvaro Sabater-Gárriz & Paz Martinez
Bueso is licensed under Attribution-
NonCommercial-ShareAlike 4.0 International. To
view a copy of this license, visit
[http://creativecommons.org/licenses/by-nc-
sa/4.0/](http://creativecommons.org/licenses/by-nc-sa/4.0/)

Introducción

Bienvenidos a la "Guía Básica de Anatomía y Valoración de los Nervios Craneales", un recurso esencial diseñado para proporcionar una fundación sólida en la comprensión de los nervios craneales, destinado a profesionales de la salud y estudiantes de ciencias de la salud que buscan fortalecer o actualizar sus conocimientos anatómicos.

La complejidad del sistema nervioso central y su inervación es un desafío constante para aquellos en el campo de la medicina y la salud. Esta guía ha sido meticulosamente preparada para ofrecer una visión concisa pero integral de los 12(¿o 13?) pares craneales (PC), esenciales para la valoración y el diagnóstico clínico preciso.

Aunque esta guía presenta una simplificación didáctica, es el resultado de un esfuerzo por brindar claridad y precisión, con el entendimiento de que la anatomía que se cubre es apenas la punta del iceberg de una estructura mucho más compleja y detallada. Es por esto que este material sirve como un punto de partida ideal para aquellos que se embarcan en el estudio riguroso de la anatomía y buscan aplicar estos conocimientos en situaciones clínicas reales.

A través de esta guía, se busca dotar al lector de los conocimientos básicos pero fundamentales de los nervios craneales, proporcionando así la plataforma necesaria para una práctica asistencial informada y actualizada. Bienvenidos a este viaje de descubrimiento y aprendizaje.

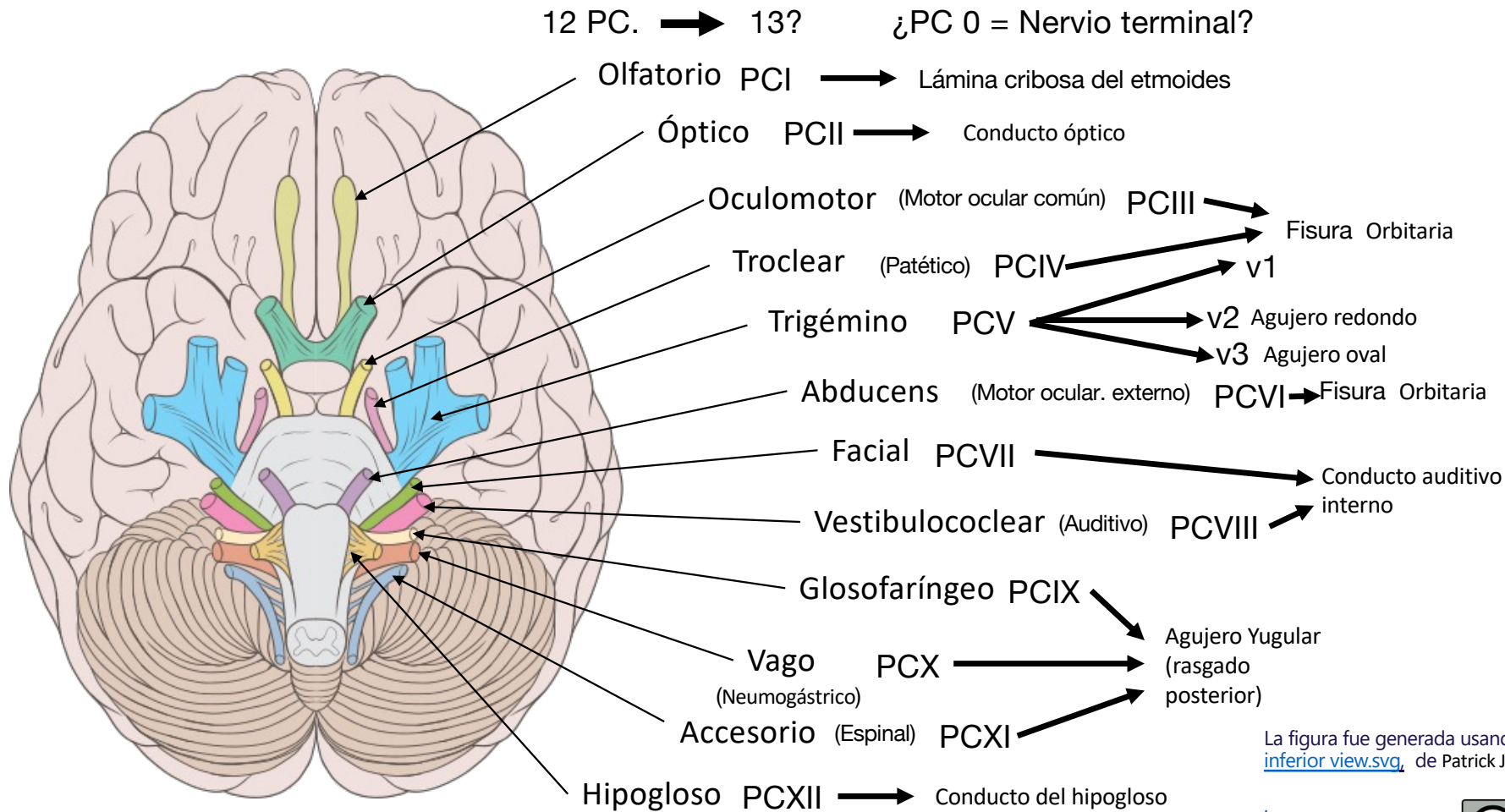
Generalidades de los nervios craneales

El cuerpo humano es una obra maestra de la naturaleza, un complejo entramado de sistemas que trabajan en armonía para permitirnos experimentar y responder al mundo que nos rodea. Dentro de este fascinante conjunto, el sistema nervioso ocupa un lugar preeminente, actuando como el gran orquestador de nuestra existencia consciente e inconsciente.

Los nervios craneales son un conjunto de doce pares de nervios que, aunque se originan en el cerebro, la mayoría emergen específicamente del tronco encefálico, la estructura que conecta el cerebro con la médula espinal. Estos pares nerviosos tienen la tarea de mediar numerosas funciones tanto en la cabeza, el cuello e incluso el tronco. Estos mensajeros cruciales llevan las órdenes del cerebro hacia diversas estructuras, como los músculos, los órganos sensoriales y vísceras, y también son responsables de transportar información sensorial desde nuestro entorno de vuelta al cerebro. Cada par de nervios craneales abandona el cráneo por agujeros específicos, conocidos como forámenes, adaptados precisamente para permitir el paso de estas haces de fibras nerviosas.

La función de los nervios craneales es tan esencial que su estudio y comprensión son fundamentales para cualquier profesional de la salud que busque comprender a fondo la neuroanatomía y la neurología clínica. Incluso en la actualidad, continúan las revelaciones en el estudio de estas estructuras, como la del "nervio terminal" o "par craneal cero", un fenómeno anatómico que añade una capa adicional de complejidad a la ya intrincada red neural. Este nervio, menor y menos conocido, y que emerge también del cerebro, se cree que juega un papel en la regulación de las funciones viscerales y en la percepción de feromonas, aunque su función precisa en humanos sigue siendo un área activa de investigación.

Esquema de los PC: nomenclatura y foramen de salida



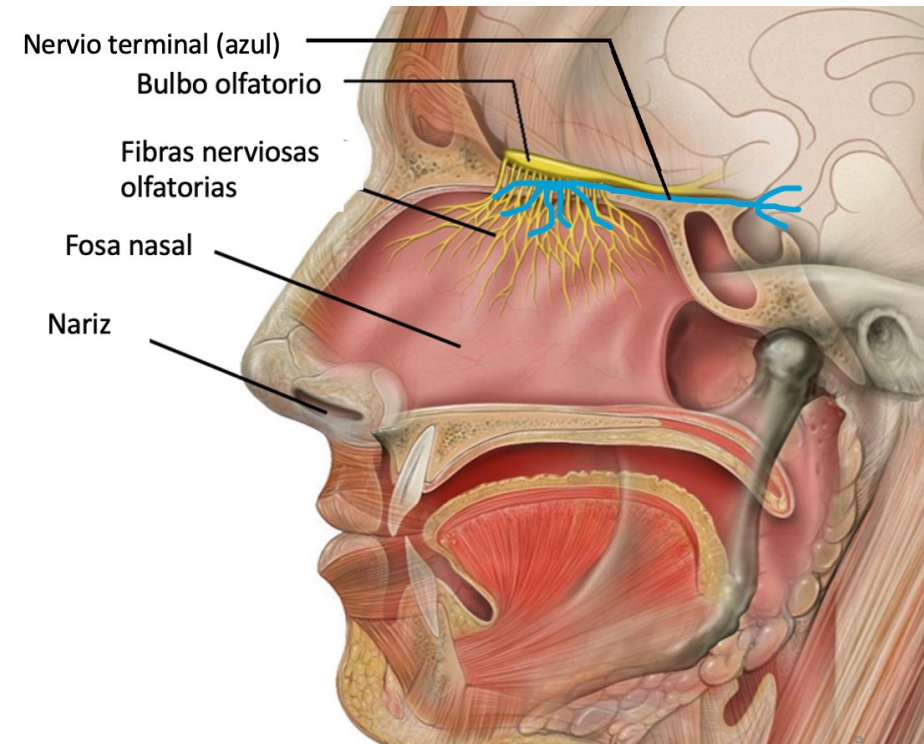
La figura fue generada usando la imagen [Brain human normal inferior view.svg](#), de Patrick J. Lynch, con licencia [CC BY 2.5](#)

Nervio Terminal ¿PC 0?

El nervio terminal, conocido también como nervus terminalis o **par craneal cero (PC 0)**, es un delicado componente del sistema nervioso humano, observable predominantemente durante el desarrollo embrionario. Aunque su función en los seres humanos no se ha establecido con claridad, se especula que podría estar involucrado en mecanismos vegetativos y se ha sugerido que podría desempeñar un papel en la detección de feromonas, las señales químicas que influyen en el comportamiento reproductivo y social en muchas especies.

Anatómicamente, el nervio terminal se localiza junto al nervio olfatorio, extendiéndose desde la porción olfatoria hasta la sustancia perforada anterior y de ahí para emerger por la lámina cribosa del etmoides. Esta proximidad sugiere una posible relación funcional con el sistema olfativo, apoyando la teoría de que podría estar implicado en la percepción de feromonas, una función crítica en el contexto de comportamientos instintivos y la comunicación intraespecífica.

A pesar de la falta de evidencia definitiva que respalde su participación en la percepción de feromonas en humanos, la persistencia del nervio terminal durante las fases iniciales del desarrollo sugiere que podría tener una importancia evolutiva o de desarrollo temprano. Su presencia en adultos, aunque menos común, plantea interrogantes fascinantes sobre su papel potencial en la fisiología humana. Las investigaciones continúan para dilucidar completamente la función de este enigmático nervio y su contribución a la complejidad del sistema nervioso humano.



La figura fue generada usando la imagen [Anatomia bàsica de l'olfacte.jpg](#), de Patrick J. Lynch con licencia [CC BY 2.5](#)

Nervio Olfatorio (PC I)

Breve descripción anatómica:

El nervio olfatorio se compone de fibras sensoriales especializadas en la detección de estímulos químicos olorosos. Estas fibras nacen de las células receptoras del epitelio olfatorio, ubicado en la parte superior de la cavidad nasal. Se agrupan en haces que atraviesan la lámina cribosa del hueso etmoides para llegar al bulbo olfatorio.

Orificio de salida:

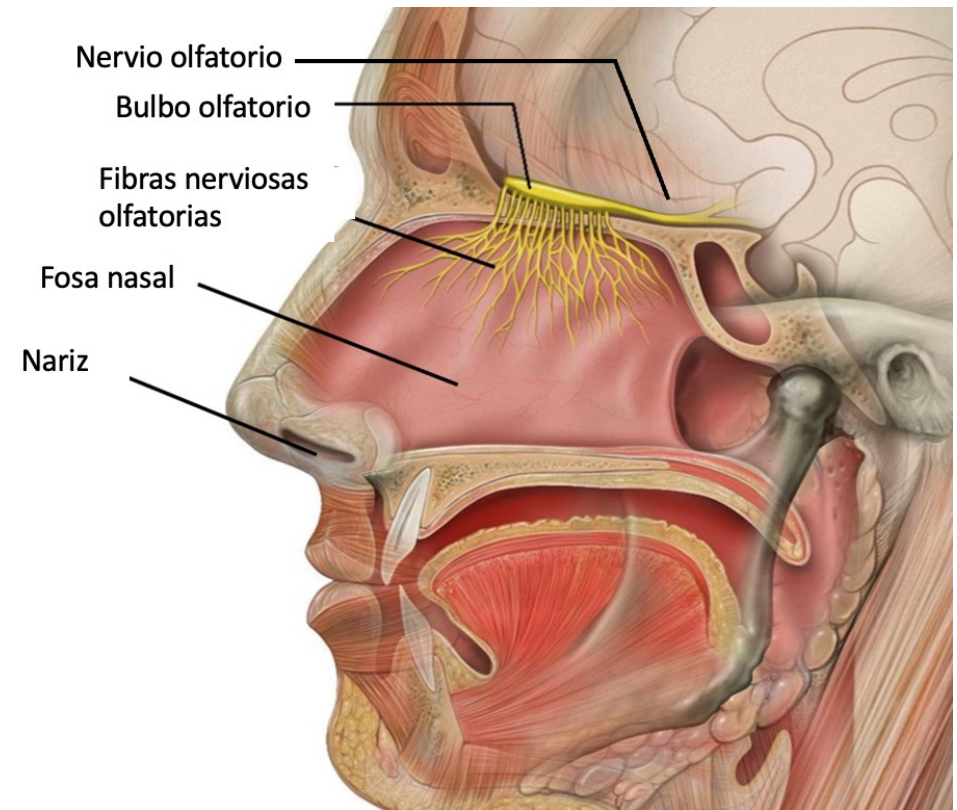
El orificio de salida del nervio olfatorio son los forámenes de la lámina cribosa del etmoides. Estos pequeños orificios permiten el paso de las fibras olfatorias desde la cavidad nasal hasta el bulbo olfatorio.

Función:

La función principal del nervio olfatorio es la percepción del olfato. Recoge señales olfativas y las transmite al bulbo olfatorio, donde se procesan antes de enviar la información al cerebro para su interpretación.

Valoración:

La valoración del nervio olfatorio se efectúa mediante pruebas de olfacción que evalúan la capacidad del paciente para identificar y diferenciar olores. Se prueba cada fosa nasal por separado para evaluar la función de cada nervio independientemente. Se utilizan sustancias con olores característicos y no irritantes, y se pide al paciente que las identifique. Una disfunción puede indicar diferentes condiciones clínicas, desde infecciones virales hasta trastornos neurodegenerativos.



La figura fue generada usando la imagen [Anatomia bàsica de l'olfacte.jpg](#), de Patrick J. Lynch con licencia [CC BY 2.5](#)

Nervio Óptico (PC II)

Breve descripción anatómica:

El nervio óptico, designado como el segundo par craneal (II), es en realidad una prolongación del cerebro. Consiste en axones de células ganglionares de la retina que se unen para formar el nervio óptico dentro del ojo. Este nervio pasa a través de la órbita y entra en el cráneo a través del canal óptico.

Orificio de salida:

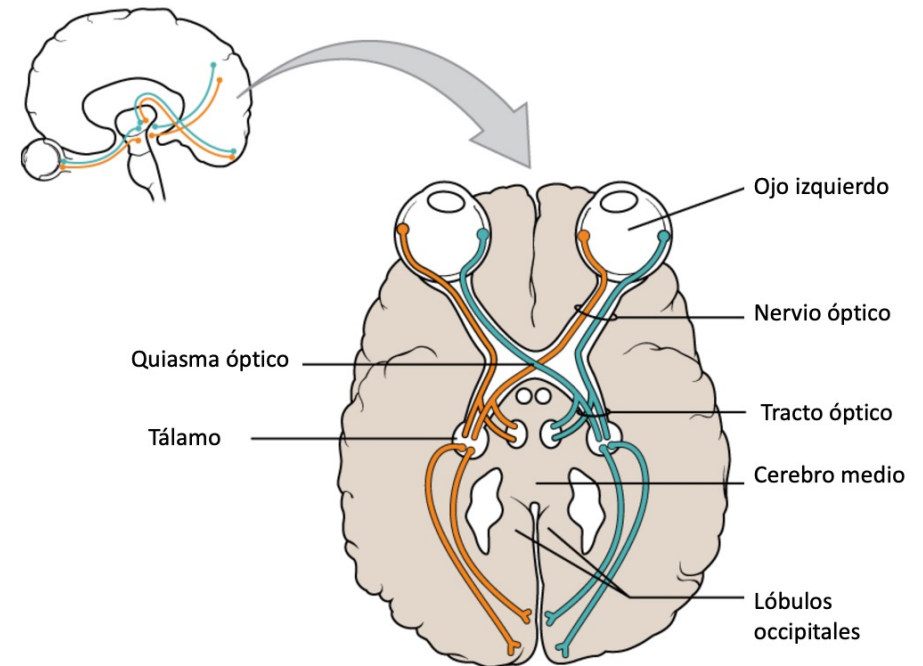
El nervio óptico sale de la órbita y entra al cráneo a través del canal óptico, un pasaje situado en la parte posterior de la órbita, dentro del hueso esfenoides.

Función:

La función del nervio óptico es transmitir información visual desde la retina al cerebro. En el cerebro, esta información es procesada, lo que resulta en la percepción de la visión.

Valoración:

La valoración clínica del nervio óptico incluye varias pruebas. La agudeza visual se mide para determinar la claridad o nitidez de la visión. El examen del campo visual evalúa la amplitud del área visual. La oftalmoscopia directa permite visualizar el disco óptico, la cabeza del nervio óptico, en la parte posterior del ojo para buscar signos de hinchazón (papiledema), atrofia o cualquier otro cambio patológico. Además, pueden realizarse pruebas de color, ya que ciertas enfermedades del nervio óptico pueden afectar la visión de colores. En casos donde se sospecha daño o enfermedad del nervio óptico, se pueden emplear estudios de imagen como la resonancia magnética (RM) o la tomografía computarizada (TC) para una evaluación más detallada.



La figura fue generada usando la imagen [1204 Optic Nerve vs Optic Tract fr.jpg de Dominique222](#), con licencia [CC BY-SA 4.0](#)

Nervio Oculomotor (PC III)

Breve descripción anatómica:

El nervio oculomotor, motor ocular común, o tercer par craneal, es un nervio motor que emerge del mesencéfalo (parte del tronco encefálico) en la base del cerebro. Este nervio tiene una función principal en el control de la mayor parte de los músculos extrínsecos del ojo, que son responsables de los movimientos oculares, así como del músculo elevador del párpado. Además, contiene fibras parasimpáticas que inervan el músculo ciliar y el esfínter de la pupila, implicados en la acomodación del ojo y la constricción pupilar, respectivamente.

Orificio de salida:

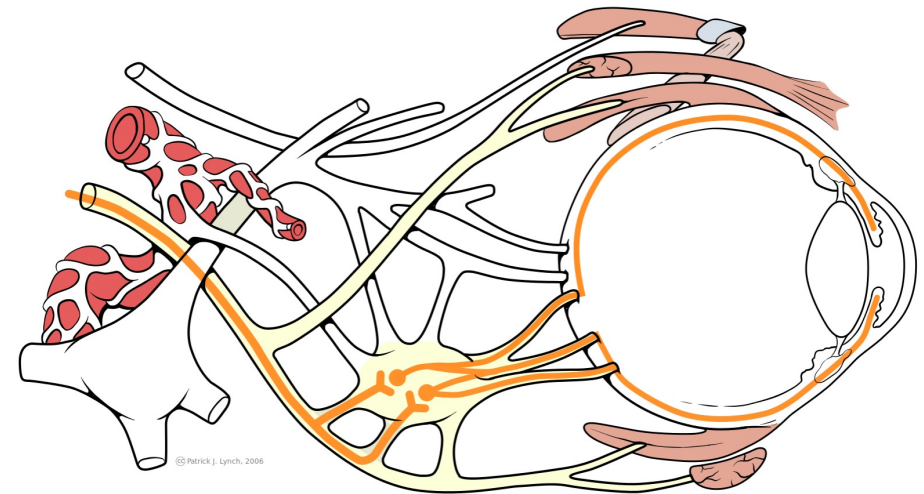
El nervio oculomotor sale del tronco encefálico, pasa entre la arteria cerebral posterior y la arteria cerebelosa superior, y entra en la órbita a través de la fisura orbitaria superior, un canal que se encuentra entre los huesos del cráneo y la cara.

Función:

Las principales funciones del nervio oculomotor incluyen el movimiento del ojo hacia arriba, abajo y hacia dentro, controlando cuatro de los seis músculos extrínsecos del ojo: el recto superior, el recto inferior, el recto medial y el oblicuo inferior. Además, inerva el músculo elevador del párpado superior, contribuyendo a la apertura del ojo. A través de sus fibras parasimpáticas, regula también la constricción de la pupila y la acomodación del cristalino para la visión cercana.

Valoración:

La valoración del nervio oculomotor implica examinar la movilidad ocular, la respuesta pupilar a la luz y la acomodación. Se observa la capacidad del paciente para mover los ojos en todas las direcciones, se verifica la simetría de las pupilas y su reacción a la luz, y se examina la capacidad del ojo para enfocar objetos cercanos. La ptosis (caída del párpado superior) puede indicar una disfunción del nervio oculomotor. Las pruebas específicas incluyen seguir objetos con los ojos, la respuesta directa y consensual de las pupilas a la luz, y la capacidad de enfocar objetos a diferentes distancias. La disfunción del nervio oculomotor puede indicar condiciones como aneurismas, tumores, o neuropatías diabéticas, entre otras.



Nervio oculomotor

La figura fue generada usando la imagen [Cranial nerve III visceral.svg](#), de Patrick J. Lynch, con licencia [CC BY 2.5](#).

Nervio Troclear (PC IV)

Breve descripción anatómica:

El nervio patético, también conocido como el nervio troclear o cuarto par craneal (IV), es el nervio craneal más delgado y el único que emerge del dorso (parte posterior) del tronco encefálico, específicamente del mesencéfalo. Su trayectoria es única, ya que cruza para inervar el músculo oblicuo superior del ojo contralateral. Este nervio se encarga de dirigir el globo ocular hacia abajo y hacia afuera, facilitando el movimiento rotatorio del ojo.

Orificio de salida:

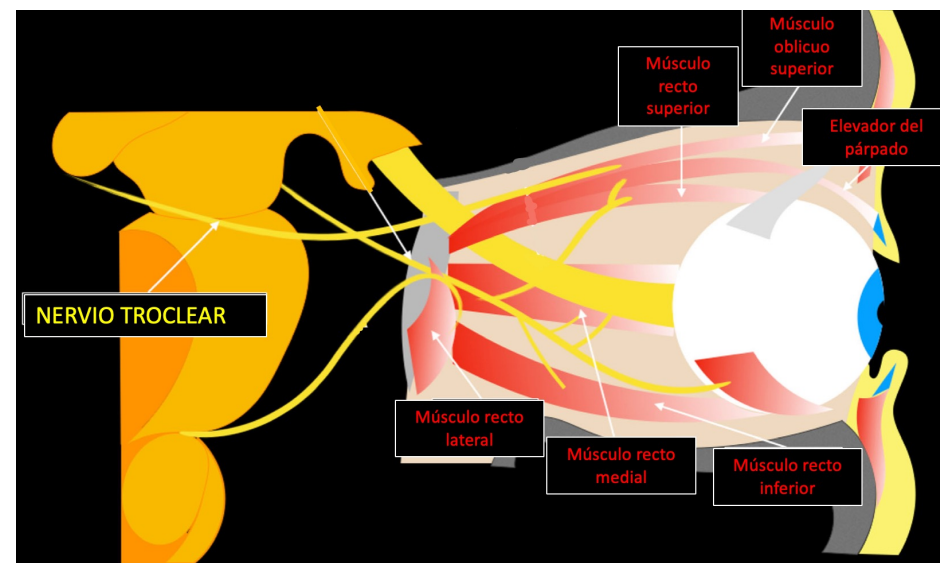
El nervio troclear pasa a través de la fisura orbitaria superior para entrar en la órbita. Esta fisura se encuentra entre las alas menor y mayor del hueso esfenoides, sirviendo como un conducto para varios nervios y vasos sanguíneos que acceden a la cavidad orbital.

Función:

La función principal del nervio troclear es la inervación del músculo oblicuo superior del ojo. Este músculo permite el movimiento del ojo hacia abajo y hacia afuera, así como la rotación interna del globo ocular. Este movimiento es crucial para la coordinación y alineación correcta de los ojos, especialmente para la visión en ángulos y la percepción de la profundidad.

Valoración:

La valoración del nervio troclear implica examinar la capacidad del paciente para mover los ojos hacia abajo y hacia afuera. Se puede pedir al paciente que siga un objeto en movimiento para evaluar la función del músculo oblicuo superior. La dificultad o incapacidad para realizar este movimiento puede indicar una lesión o disfunción del nervio troclear. Además, se observa la presencia de diplopía (visión doble), especialmente notable cuando el paciente intenta mirar hacia abajo, como al leer o bajar escaleras. La evaluación puede incluir pruebas de alineación ocular para detectar cualquier desviación que sugiera la afectación del nervio troclear.



La figura fue generada usando la imagen [Schematic drawing of the optic and oculomotor nerves.png](#), de Romano, N et al., con licencia [CC BY 4.0](#)

Nervio Trigémino (PC V): Rama 1_Nervio Oftálmico (V1)

Breve descripción anatómica:

La primera rama del nervio trigémino, conocida como la rama oftálmica (V1), es una de las tres divisiones principales del quinto par craneal. Se origina en el ganglio trigeminal, situado en la porción lateral del puente tronco encefálico, y se dirige hacia adelante para pasar a través de la pared lateral de la caverna del seno cavernoso. La rama oftálmica se encarga de proporcionar sensibilidad general (táctil, dolorosa y térmica) a la parte superior de la cara, incluyendo el cuero cabelludo, la frente, la parte superior del párpado, la superficie del ojo (cornea) y la nariz.

Orificio de salida:

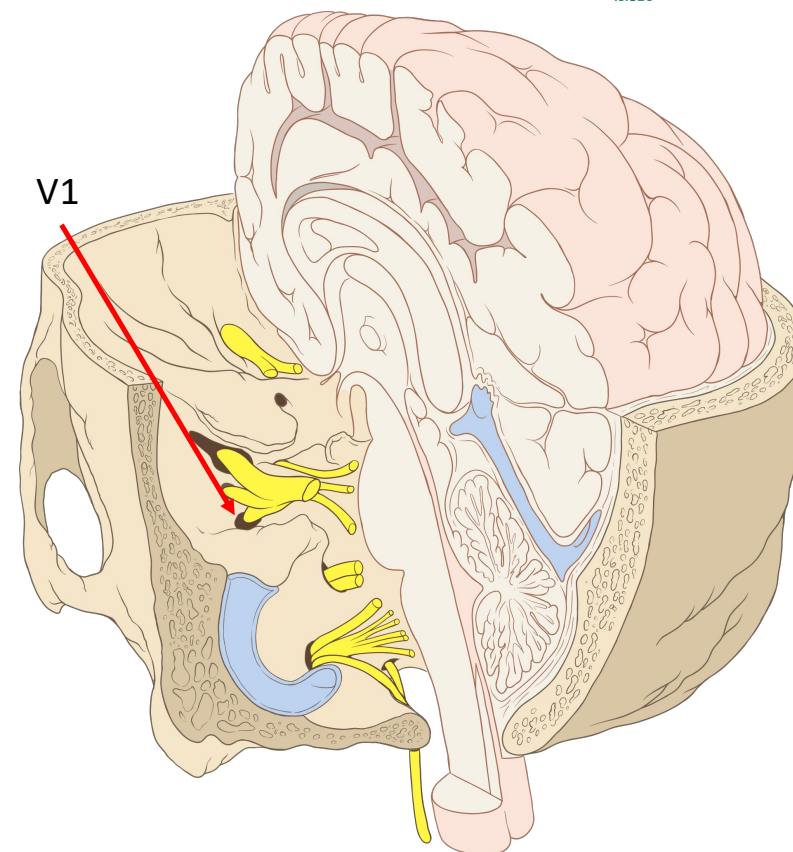
La rama oftálmica del nervio trigémino sale del cráneo a través de la fisura orbitaria superior, un estrecho canal situado entre las alas mayor y menor del hueso esfenoides. Esta fisura permite el paso de estructuras nerviosas y vasculares hacia la órbita y la frente.

Función:

La función principal de la rama oftálmica del trigémino es proporcionar sensibilidad a la parte superior de la cara. Esto incluye la transmisión de sensaciones como el tacto, el dolor, y la temperatura desde la frente, el cuero cabelludo, los párpados superiores, la parte interna de la órbita, y la superficie anterior del globo ocular (incluida la córnea).

Valoración:

La valoración de la rama oftálmica del trigémino implica pruebas de sensibilidad cutánea en la región inervada por esta rama. Esto se realiza típicamente mediante el tacto ligero, el pinchazo o la aplicación de frío o calor, pidiendo al paciente que informe sobre las sensaciones percibidas. Además, se puede evaluar la función corneal mediante el reflejo corneal, que se elicit a al tocar suavemente la córnea con un algodón o un filamento fino, esperando un parpadeo en respuesta. La ausencia o disminución de este reflejo puede indicar una disfunción de la rama oftálmica. Estas pruebas ayudan a determinar la integridad de la sensibilidad facial y ocular, siendo cruciales para diagnóstico de condiciones que afectan el trigémino o sus ramas.



La figura fue generada usando la imagen [Skull and brainstem inner ear.svg](#), de Patrick J. Lynch, con licencia [CC BY 2.5](#).

Nervio Trigémino (PC V): Rama 2_Nervio Maxilar (V2)

Breve descripción anatómica:

La segunda rama del nervio trigémino, conocida como la rama maxilar (V2), es una división puramente sensorial del quinto par craneal. Se origina en el ganglio trigeminal, pasa a través del foramen redondo y se dirige hacia la cavidad pterigopalatina, distribuyendo sus fibras sensoriales a la parte media de la cara. La rama maxilar inerva la piel de la mejilla, el labio superior, los dientes y las encías del maxilar superior, el paladar duro, así como la parte inferior del párpado.

Orificio de salida:

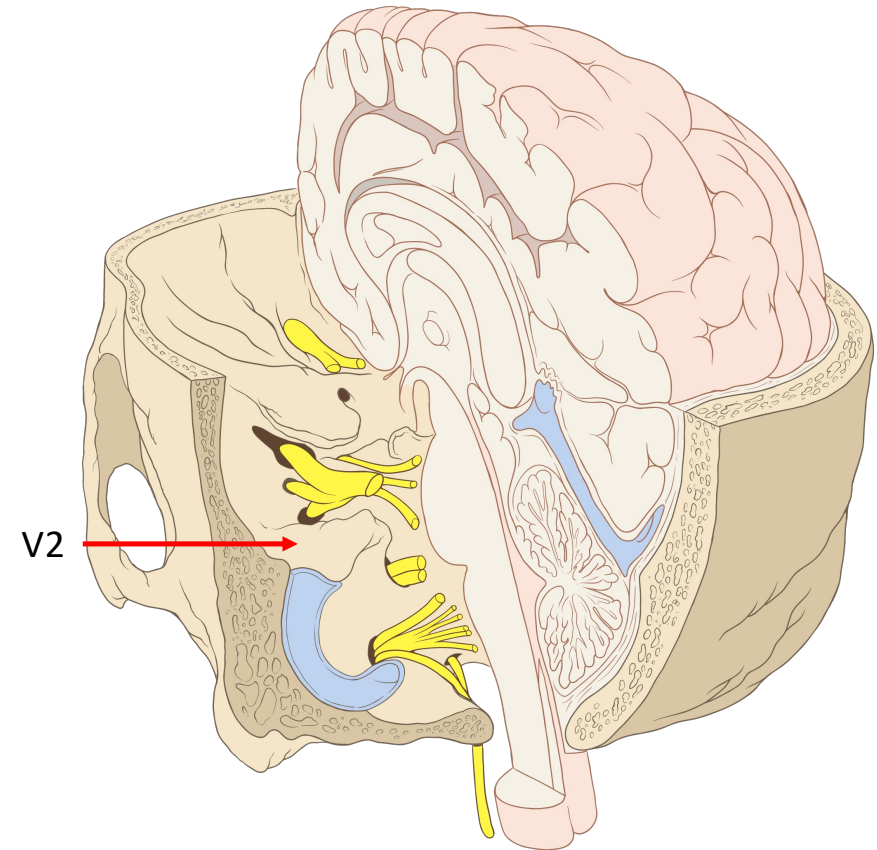
La rama maxilar sale del cráneo a través del foramen redondo, situado en la base del cráneo, dentro del ala mayor del hueso esfenoides. Este foramen sirve como un conducto para el nervio maxilar hacia su área de distribución en la cara.

Función:

La función de la rama maxilar del trigémino es proporcionar sensibilidad, incluyendo sensaciones táctiles, dolorosas y térmicas, a la parte media de la cara. Esto abarca la transmisión de sensaciones desde la piel de la mejilla, el labio superior, la mucosa nasal, el paladar duro, y los dientes superiores.

Valoración:

La valoración de la rama maxilar del trigémino implica examinar la sensibilidad en las áreas inervadas por este nervio. Las pruebas sensoriales se realizan aplicando estímulos táctiles, dolorosos o térmicos en la piel de la mejilla, el labio superior, y alrededor de los dientes superiores. Además, se puede evaluar la sensación en el paladar duro y la mucosa nasal. La evaluación de la respuesta a estos estímulos ayuda a determinar si hay una disfunción en el nervio maxilar, que puede ser indicativa de varias condiciones, incluyendo trauma, infecciones, o lesiones nerviosas. La respuesta del paciente a estos estímulos se compara con las áreas normales para evaluar la presencia de hipoestesia (disminución de la sensibilidad), hiperestesia (aumento de la sensibilidad), o anestesia (pérdida total de la sensibilidad).



La figura fue generada usando la imagen [Skull and brainstem inner ear.svg](#), de Patrick J. Lynch, con licencia [CC BY 2.5](#).

Nervio Trigémino (PC V): Rama 3_Nervio Mandibular (V3)

Breve descripción anatómica:

La tercera rama del nervio trigémino, conocida como la rama mandibular (V3), es la división más grande y compleja del quinto par craneal. Combina funciones sensoriales y motoras, inervando la parte inferior de la cara. Se origina en el ganglio trigeminal y sale del cráneo a través del foramen oval. Inerva sensorialmente la piel del mentón, la mandíbula, el labio inferior, los dientes y las encías inferiores, y parte de la mejilla. Además, proporciona inervación motora a los músculos masticatorios (masetero, temporal, pterigoideo medial y lateral), el músculo milohioideo, el vientre anterior del digástrico, y el tensor del velo del paladar y el tímpano.

Orificio de salida:

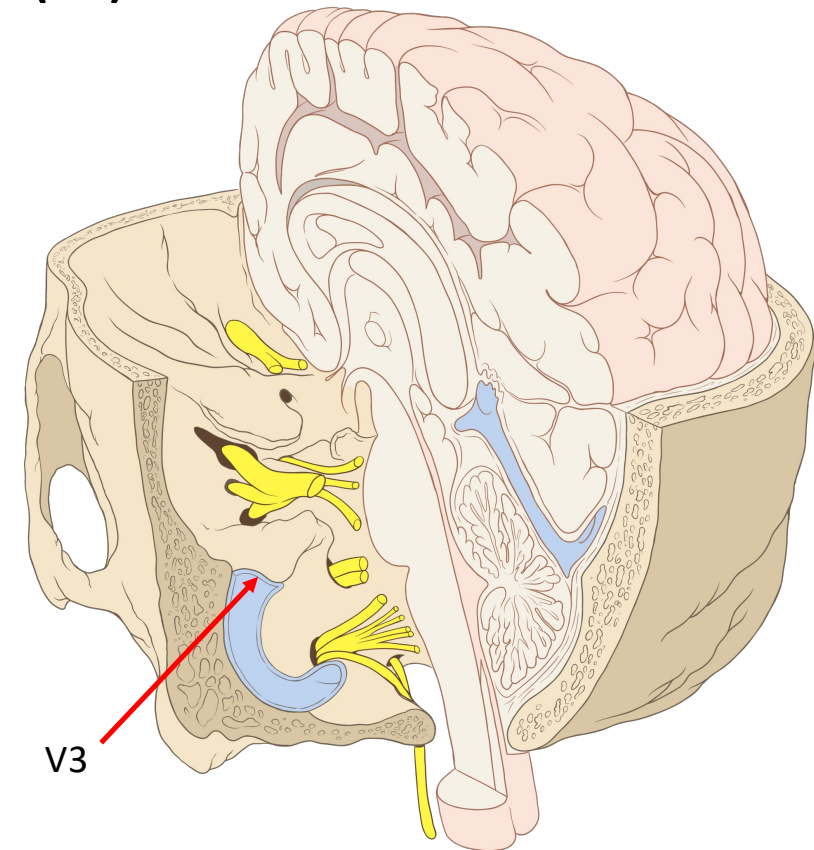
La rama mandibular sale del cráneo a través del foramen oval, localizado en la parte inferior del ala mayor del hueso esfenoides.

Función:

La función de la rama mandibular del trigémino abarca la sensibilidad de la piel sobre la mandíbula, el labio inferior, la mucosa bucal, los dientes inferiores y la parte anterior de la lengua (sensibilidad general, no gusto). Además, este nervio desempeña un papel crucial en la masticación, al inervar los músculos que facilitan el movimiento de la mandíbula.

Valoración:

La valoración de la rama mandibular del trigémino implica pruebas de sensibilidad y función motora. La sensibilidad se evalúa mediante la aplicación de estímulos táctiles, dolorosos o térmicos en las áreas inervadas por V3, como el labio inferior, la mandíbula y la lengua. La función motora se examina pidiendo al paciente que realice movimientos de masticación y abra y cierre la boca, observando la fuerza y la simetría del movimiento. Se puede pedir al paciente que muerda fuertemente para evaluar la fuerza de los músculos masticatorios. La disfunción de este nervio puede manifestarse como pérdida de sensibilidad en su área de distribución o como debilidad en los músculos masticatorios, lo que puede afectar la capacidad de masticar.



La figura fue generada usando la imagen [Skull and brainstem inner ear.svg](#), de Patrick J. Lynch, con licencia [CC BY 2.5](#).

Consideraciones adicionales sobre el Nervio Trigémino (PC V)

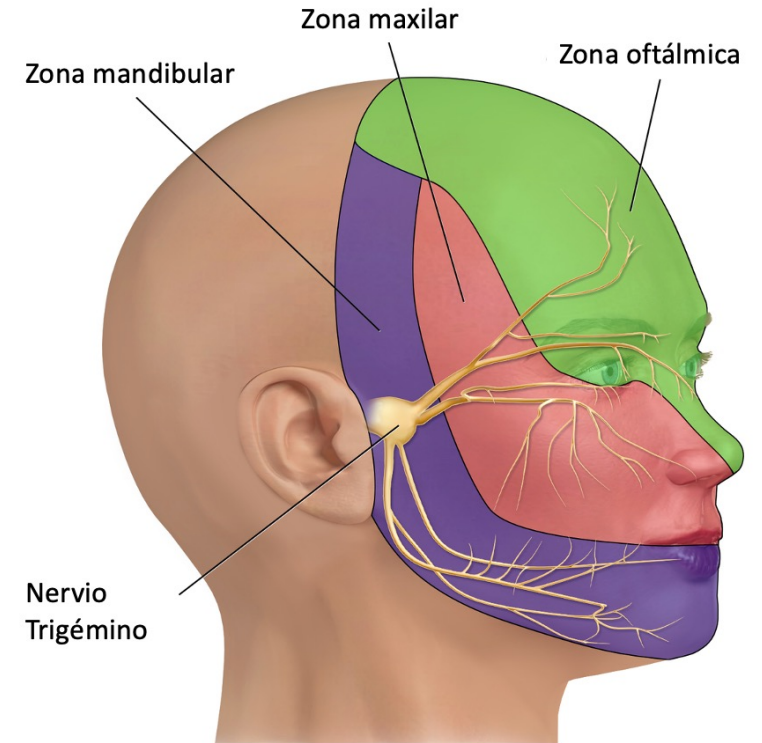
El nervio trigémino, o quinto par craneal (V), juega un papel crucial en la sensibilidad de la cara, siendo el principal nervio sensorial de esta región. Su amplia distribución abarca la sensibilidad táctil, térmica y dolorosa de la cara, incluyendo la piel, las mucosas orales y nasales, los dientes, y parte del cuero cabelludo. Esta vasta inervación sensorial hace que cualquier disfunción del nervio trigémino tenga importantes repercusiones clínicas, afectando significativamente la calidad de vida del individuo.

Una de las manifestaciones más notables y debilitantes de la disfunción del trigémino es la neuralgia del trigémino, una condición caracterizada por un dolor severo, súbito y breve en las áreas inervadas por uno o más de sus tres ramas principales: oftálmica (V1), maxilar (V2), y mandibular (V3). El dolor, descrito a menudo como un tipo de choque eléctrico, puede ser desencadenado por actividades cotidianas como hablar, masticar, cepillarse los dientes o incluso por el contacto con el viento. La intensidad del dolor puede ser tan extrema que afecta la capacidad del individuo para realizar actividades diarias, llevando a una marcada disminución en la calidad de vida.

La exactitud de la inervación del trigémino sobre la cara es tal que cualquier alteración en su función no solo afecta la percepción sensorial, sino que también puede tener implicaciones en la dinámica facial y oral. La pérdida de sensibilidad puede incrementar el riesgo de lesiones sin que sean percibidas, afectando la seguridad del individuo al comer o al realizar el cuidado oral, y puede alterar la expresión facial debido a la disminución de la respuesta sensorial.

El manejo de la neuralgia del trigémino es complejo e implica una combinación de tratamientos médicos y, en algunos casos, quirúrgicos. Los medicamentos anticonvulsivos, como la carbamazepina, han demostrado ser efectivos en el control del dolor en muchos pacientes. Para aquellos que no responden al tratamiento médico, opciones quirúrgicas como la descompresión microvascular o diversas técnicas de lesión del nervio pueden ofrecer alivio.

La importancia del nervio trigémino en la clínica se extiende más allá de la neuralgia. Su papel en la transmisión de sensaciones faciales es fundamental para diagnósticos en odontología, neurología, y cirugía maxilofacial. La evaluación precisa de su función es esencial en el diagnóstico y manejo de diversas condiciones faciales y craneales. La comprensión de la anatomía y función del trigémino es, por lo tanto, crucial para los profesionales de la salud en múltiples disciplinas, subrayando la necesidad de un enfoque multidisciplinario para el manejo de las condiciones que lo afectan.



La figura fue generada usando la imagen [Trigeminal Nerve.png](#), de *Medical gallery of Blausen Medical*, con licencia [CC BY-SA 4.0](#)

Nervio Abducens (PC VI)

Breve descripción anatómica:

El nervio abducens, motor ocular externo, o sexto par craneal (VI), es principalmente un nervio motor que se origina del puente tronco encefálico en la base del cerebro. Su función principal es controlar el músculo recto lateral del ojo, que es responsable de abducir el ojo, es decir, moverlo hacia fuera, alejándolo del plano medio.

Orificio de salida:

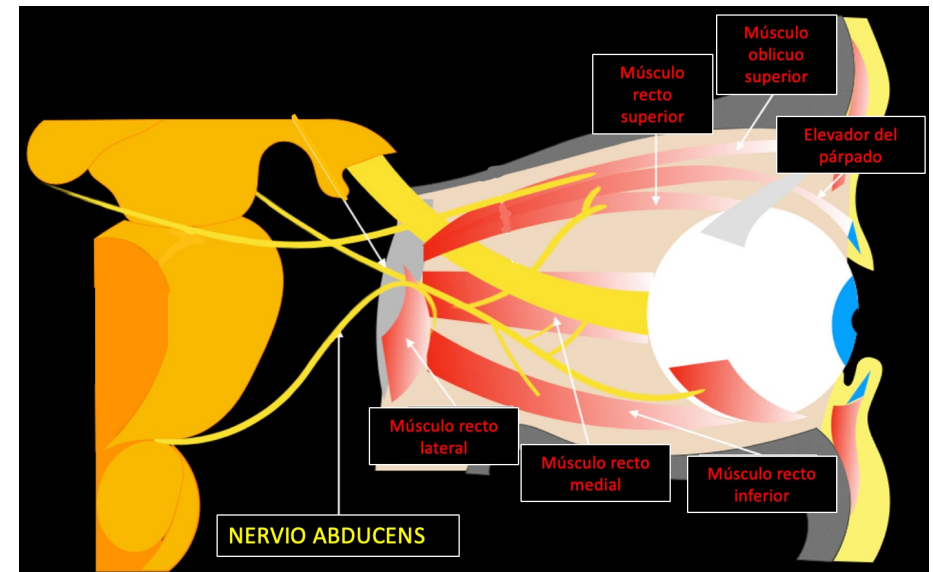
El nervio abducens sale del cráneo a través del foramen yugular, un gran orificio situado en la base del cráneo. Desde allí, se dirige hacia la órbita a través de la fisura orbitaria superior para inervar el músculo recto lateral.

Función:

La principal función del nervio abducens es la inervación motora del músculo recto lateral del ojo. Este músculo es esencial para realizar movimientos laterales del ojo, permitiendo la abducción del globo ocular, es decir, su movimiento hacia el lado.

Valoración:

La valoración del nervio abducens implica examinar la capacidad del paciente para mover el ojo hacia fuera. Una forma común de evaluar este nervio es a través del seguimiento de objetos en movimiento o mediante la realización de pruebas de mirada lateral. Se le pide al paciente que siga con la vista un objeto que se mueve hacia los lados, observando cualquier limitación o desviación en el movimiento del ojo. La presencia de diplopía (visión doble) cuando el paciente intenta mirar hacia los lados puede indicar una disfunción del nervio abducens. Además, se observa la posición de reposo del ojo para detectar cualquier desviación que sugiera parálisis del músculo recto lateral. La incapacidad de mover el ojo hacia fuera de manera adecuada o una desviación del ojo hacia el plano medio (estrabismo convergente) pueden ser signos de afectación del nervio abducens.



La figura fue generada usando la imagen [Schematic drawing of the optic and oculomotors nerves.png](#), de Romano, N et al., con licencia [CC BY 4.0](#)

Nervio Facial (PC VII)

Breve descripción anatómica:

El nervio facial, o séptimo par craneal (VII), es un nervio mixto que posee tanto funciones motoras como sensoriales y parasimpáticas. Se origina en el puente troncoencefálico, cerca del borde lateral del bulbo raquídeo. Este nervio se encarga principalmente de inervar los músculos de la expresión facial, permitiendo gestos como sonreír, fruncir el ceño, cerrar los ojos, y mover las cejas. Además, el nervio facial conduce sensaciones gustativas desde los dos tercios anteriores de la lengua y lleva fibras parasimpáticas a las glándulas lagrimales, submandibulares y sublinguales, facilitando la producción de lágrimas y saliva.

Orificio de salida:

El nervio facial sale del cráneo a través del conducto auditivo interno junto con el nervio vestibulococlear (VIII), y luego pasa por el foramen estilomastoideo para distribuirse en la cara.

Función:

Las funciones del nervio facial se pueden dividir en:

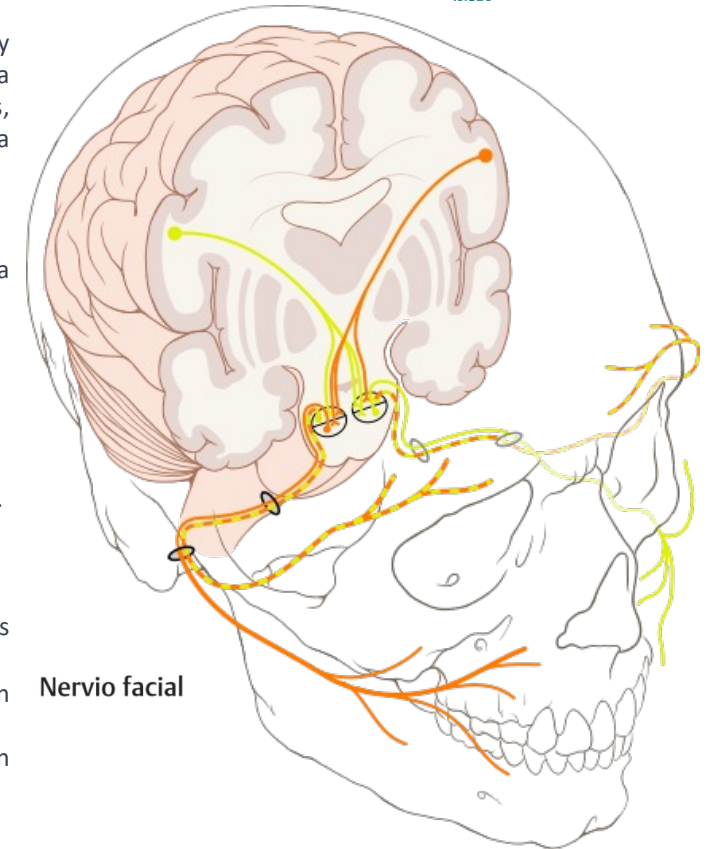
- Motora: Inervación de los músculos de la expresión facial.
- Sensorial: Conducción de sensaciones gustativas desde los dos tercios anteriores de la lengua.
- Parasimpática: Inervación de las glándulas lagrimales, submandibulares y sublinguales para la producción de lágrimas y saliva.

Valoración:

La valoración del nervio facial incluye:

- Examen motor: Se evalúa pidiendo al paciente que realice varias expresiones faciales, como sonreír, fruncir el ceño, cerrar los ojos con fuerza, y soplar las mejillas. La debilidad o asimetría en estas acciones puede indicar una disfunción del nervio facial.
- Prueba gustativa: Se pueden realizar pruebas gustativas en los dos tercios anteriores de la lengua para evaluar la función sensorial del nervio.
- Evaluación de las glándulas lagrimales y salivales: Aunque menos comúnmente realizada en un examen rutinario, la función de las glándulas puede evaluarse en casos específicos donde se sospecha disfunción parasimpática.

La parálisis facial periférica, como en el caso de la parálisis de Bell, es una de las manifestaciones clínicas más comunes de la disfunción del nervio facial, caracterizada por debilidad o parálisis de los músculos de un lado de la cara.



Nervio facial

La figura fue generada usando la imagen [Cranial nerve VII.svg](#) de Patrick J. Lynch, con licencia [CC BY 2.5](#).

Nervio Vestibulococlear (PC VIII)

Breve descripción anatómica:

El nervio vestibulococlear, auditivo, u octavo par craneal (VIII), es un nervio puramente sensorial que se origina en el puente tronco encefálico, en la unión del puente y el bulbo raquídeo. Se compone de dos componentes principales: el nervio coclear, responsable de la audición, y el nervio vestibular, que se encarga del equilibrio y la orientación espacial. El nervio vestibulococlear entra en el cráneo a través del conducto auditivo interno, ubicado en la roca del hueso temporal.

Orificio de salida:

El nervio vestibulococlear no tiene un "orificio de salida" como tal, ya que su función se realiza dentro del cráneo y el oído interno. Sin embargo, entra en el cráneo a través del conducto auditivo interno junto con el nervio facial (VII).

Función:

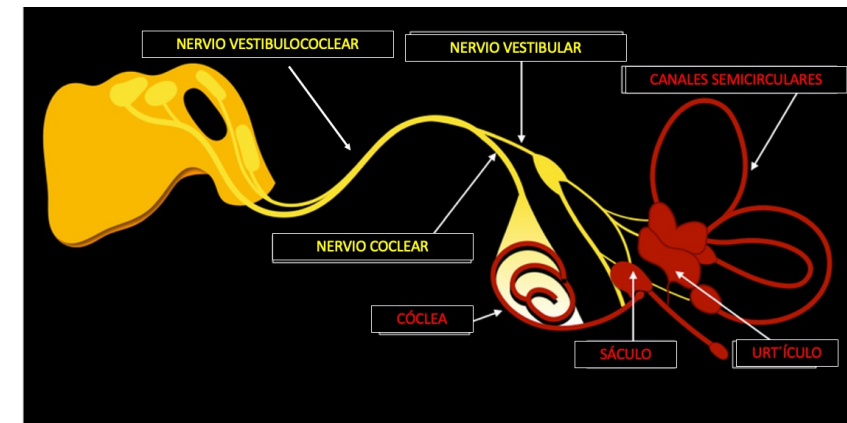
- Coclear: Transmite señales auditivas desde la cóclea del oído interno al cerebro, permitiendo la percepción del sonido.
- Vestibular: Envía información sobre el equilibrio y la posición del cuerpo desde el aparato vestibular del oído interno al cerebro, ayudando a mantener el equilibrio y la orientación espacial.

Valoración:

La valoración del nervio vestibulococlear implica pruebas de audición y equilibrio:

- Audición: Se evalúa mediante audiometría, que mide la capacidad auditiva del paciente a diferentes frecuencias y volúmenes. También se pueden realizar pruebas de conducción aérea y ósea para determinar la naturaleza de la pérdida auditiva (conducción o sensorineural).
- Equilibrio: Se puede evaluar mediante pruebas de función vestibular, como la prueba de Romberg, donde se pide al paciente que se mantenga de pie con los pies juntos y los ojos cerrados. La incapacidad para mantener el equilibrio puede indicar una disfunción vestibular. Otras pruebas más sofisticadas incluyen la videonistagmografía (VNG) y la electronistagmografía (ENG), que miden los movimientos oculares en respuesta a diferentes estímulos para evaluar la función del sistema vestibular.

La disfunción del nervio vestibulococlear puede manifestarse como pérdida auditiva, tinnitus (zumbido en los oídos), vértigo, desequilibrio, y nistagmo (movimiento involuntario de los ojos).



La figura fue generada usando la imagen [Schematic drawing of the vestibulocochlear nerve.png](#), de Romano, N. et al., con licencia [CC BY 4.0](#)

Nervio Glossofaríngeo (PC IX)

Breve descripción anatómica:

El nervio glossofaríngeo, o noveno par craneal (IX), es un nervio mixto que tiene funciones tanto sensoriales como motoras y parasimpáticas. Se origina en el bulbo raquídeo del tronco encefálico. Este nervio juega un papel crucial en la deglución y el gusto, además de participar en la regulación de la presión arterial y la respiración. Inerva sensorialmente la parte posterior de la lengua, el velo del paladar, la faringe y la amígdala, y lleva sensaciones gustativas desde el tercio posterior de la lengua. Motoramente, inerva el músculo estilofaríngeo, que facilita la deglución, y proporciona inervación parasimpática a las glándulas salivales parótidas.

Orificio de salida:

El nervio glossofaríngeo sale del cráneo a través del foramen yugular, un gran orificio situado en la base del cráneo que también permite el paso de los nervios vago (X) y accesorio (XI).

Función:

- Sensorial: Proporciona sensibilidad general y gustativa al tercio posterior de la lengua, faringe, y parte del oído medio.
- Motora: Inerva el músculo estilofaríngeo, implicado en la elevación de la faringe durante la deglución.
- Parasimpática: Regula la secreción de las glándulas salivales, especialmente la glándula parótida.

Valoración:

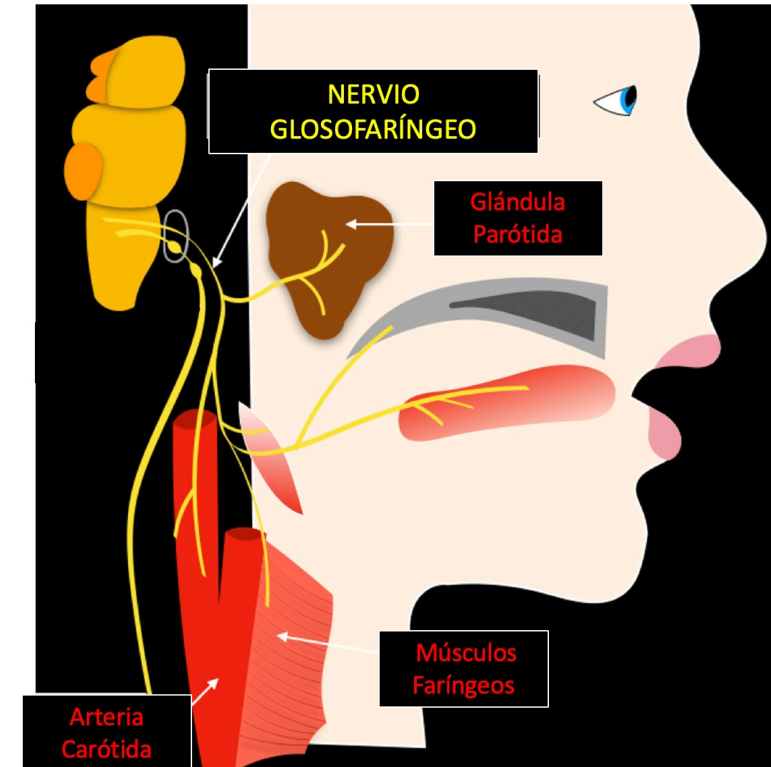
La valoración del nervio glossofaríngeo incluye:

- Pruebas de gusto: Evaluación de la percepción gustativa en el tercio posterior de la lengua.
- Reflejo faríngeo: Se estimula la parte posterior de la faringe para provocar un reflejo de arcada, lo que ayuda a evaluar la función sensorial y motora del IX y X nervios craneales.
- Evaluación de la deglución y el habla: Observación de dificultades o anomalías al tragar o hablar, que pueden indicar disfunción en la inervación de la faringe.
- Inspección de la faringe: Buscar asimetría o ausencia de movimiento del paladar blando y la úvula al decir "ahh", lo que puede sugerir una disfunción.

La disfunción del nervio glossofaríngeo puede manifestarse como pérdida del gusto en el tercio posterior de la lengua, ausencia del reflejo faríngeo, y dificultades en la deglución. Además, puede haber implicaciones en la sensación de la faringe, lo que puede afectar el reflejo de la tos y aumentar el riesgo de aspiración.

22/2/24

Álvaro Sabater Gárriz y Pau Martínez-Bueso



La figura fue generada usando la imagen [Schematic drawing of the glossopharyngeal and vagus nerves.png](#), de Romano, N. et al, con licencia [CC BY 4.0](#)

Nervio Vago (PC X)

Breve descripción anatómica:

El nervio vago, o décimo par craneal (X), es un nervio mixto que desempeña funciones tanto motoras como sensoriales y parasimpáticas a lo largo del cuerpo. Se origina en el bulbo raquídeo del tronco encefálico y desciende por el cuello, atravesando el tórax y el abdomen. El nervio vago inerva múltiples órganos, incluyendo el corazón, los pulmones, el esófago, el estómago, y parte del intestino, regulando funciones vitales como la frecuencia cardíaca, la digestión, la respiración y el reflejo de la tos.

Orificio de salida:

El nervio vago sale del cráneo a través del foramen yugular, compartiendo este pasaje con los nervios glosofaríngeo (IX) y accesorio (XI).

Función:

- Sensorial: Proporciona sensibilidad a la piel del canal auditivo externo y parte de la faringe; recoge sensaciones viscerales de los órganos torácicos y abdominales.
- Motora: Inerva los músculos de la faringe y la laringe, implicados en la deglución y la fonación.
- Parasimpática: Ejerce un control sobre la función de varios órganos internos, como la reducción de la frecuencia cardíaca, la estimulación de la actividad gastrointestinal y la regulación de la respiración.

Valoración:

La valoración del nervio vago puede implicar:

- Examen de la deglución y el habla: Se evalúa la capacidad del paciente para tragar y hablar, buscando signos de disfonía o disfagia, que pueden indicar disfunción vagal.
- Inspección de la úvula: Se observa si la úvula se desvía hacia un lado al decir "ahh", lo cual puede sugerir parálisis de los músculos faríngeos inervados por el nervio vago.
- Evaluación de la tos: La capacidad de toser efectivamente puede verse afectada por la disfunción del nervio vago, dado su papel en el reflejo de la tos.
- Pruebas cardíacas y respiratorias: Dado el papel del vago en la regulación de la frecuencia cardíaca y la respiración, las pruebas que evalúan estas funciones pueden indicar una disfunción vagal.

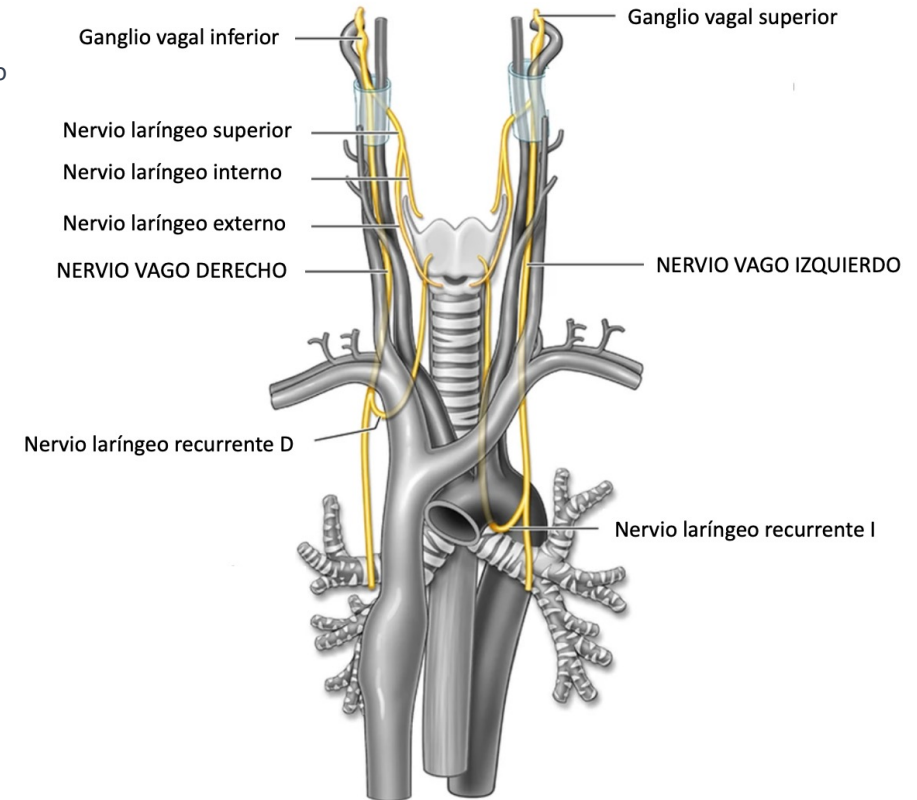
La disfunción del nervio vago puede manifestarse de diversas maneras, dependiendo de la localización y la naturaleza del daño. Puede resultar en anomalías en la frecuencia cardíaca, problemas respiratorios, dificultades en la deglución, cambios en la voz, y trastornos en la motilidad gastrointestinal, entre otros síntomas.

22/2/24

Álvaro Sabater Gárriz y Pau Martínez-Bueso



Universitat
de les Illes Balears



La figura fue generada usando la imagen [Representative coronal and axial illustrations demonstrating the normal course of the bilateral vagus and recurrent laryngeal nerves.webp](#), de Nadezdha D. Kiriya, , con licencia [CC BY 4.0](#)



Nervio Accesorio (PC XI)

Breve descripción anatómica:

El nervio accesorio, espinal, o undécimo par craneal (XI), es principalmente un nervio motor que se compone de dos raíces: una raíz craneal y una raíz espinal. La raíz craneal emerge del bulbo raquídeo y se une brevemente a la raíz espinal, que surge de los segmentos superiores de la médula espinal cervical. Este nervio es responsable de inervar el músculo esternocleidomastoideo, que permite la rotación y flexión lateral de la cabeza, y el músculo trapecio, que contribuye a la elevación de los hombros y la rotación y reclinación de la escápula.

Orificio de salida:

La raíz espinal del nervio accesorio entra en el cráneo a través del foramen magno y sale, junto con la raíz craneal, a través del foramen yugular.

Función:

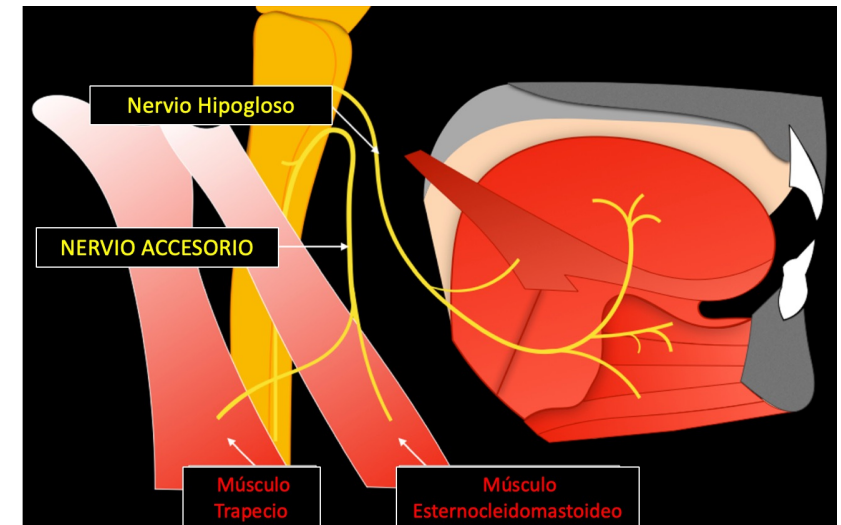
- Motora: La función principal del nervio accesorio es la inervación motora del músculo esternocleidomastoideo y del músculo trapecio. Esto facilita movimientos como girar la cabeza de lado a lado, inclinarla hacia adelante y hacia atrás, y elevar los hombros.

Valoración:

La valoración del nervio accesorio incluye:

- Examen de los músculos esternocleidomastoideo y trapecio: Se pide al paciente que realice movimientos contra resistencia, como girar la cabeza o elevar los hombros contra la resistencia aplicada por el examinador. Esto permite evaluar la fuerza y la funcionalidad de los músculos inervados por el nervio accesorio.
- Inspección y palpación: Se observa cualquier atrofia o asimetría en los músculos esternocleidomastoideo y trapecio. También se palpan estos músculos para detectar cualquier cambio en la textura o la presencia de espasmos.

La disfunción del nervio accesorio puede manifestarse como debilidad o parálisis en los músculos esternocleidomastoideo y trapecio, lo que resulta en dificultades para girar la cabeza hacia el lado opuesto del músculo afectado, inclinar la cabeza hacia el lado afectado, o elevar el hombro del lado afectado.



La figura fue generada usando la imagen [Schematic drawing of the accessory and hypoglossal nerves.png](#), de Romano, N. et al., con licencia [CC BY 4.0](#)

Nervio Hipogloso (PC XII)

Breve descripción anatómica:

El nervio hipogloso, o duodécimo par craneal (XII), es un nervio puramente motor que se origina en el bulbo raquídeo del tronco encefálico. Este nervio es crucial para la inervación de los músculos de la lengua, permitiendo movimientos fundamentales para el habla, la deglución y la manipulación de alimentos. De manera única, el nervio hipogloso recibe fibras de contribución de las raíces cervicales primera y segunda (C1 y C2) a medida que desciende hacia la lengua. Esta unión con fibras de C1 y C2 proporciona una innervación motora adicional que asiste en los movimientos complejos de la lengua.

Orificio de salida:

El nervio hipogloso sale del cráneo a través del canal hipogloso, un orificio específico situado en la parte posterior de la base del cráneo, cerca del foramen magno.

Función:

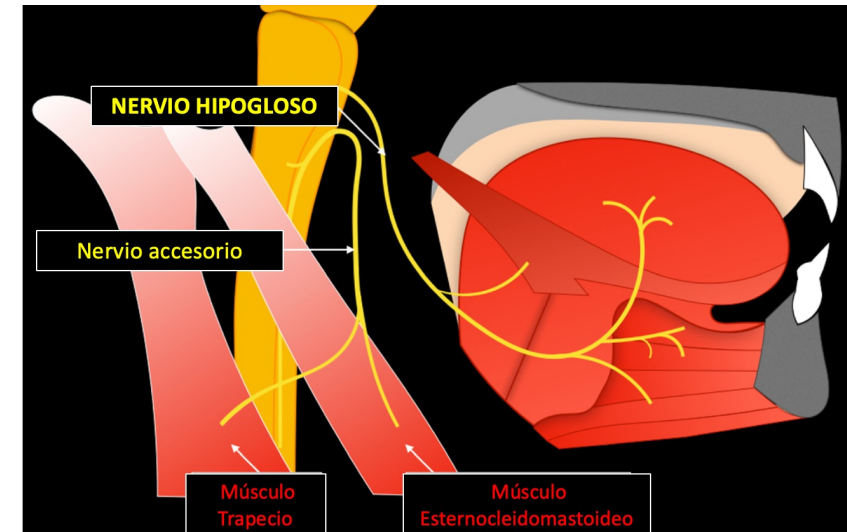
La función principal del nervio hipogloso es la inervación motora de los músculos intrínsecos y extrínsecos de la lengua. Esto incluye movimientos para hablar, tragar y masticar, apoyados por la contribución muscular proveniente de las fibras de C1 y C2.

Valoración:

La valoración del nervio hipogloso implica:

- Examen de la lengua: Observación de atrofia o fasciculaciones en reposo, y desviación al protruir la lengua, lo que puede indicar parálisis unilateral.
- Evaluación de la fuerza lingual: Comparación de la fuerza al empujar la lengua contra las mejillas desde dentro, resistiendo desde el exterior.
- Pruebas de funcionalidad: Evaluación de la capacidad para realizar movimientos específicos con la lengua y la articulación de palabras que requieran movimientos linguales precisos.

La disfunción del nervio hipogloso, incluyendo el impacto de la contribución de las fibras de C1 y C2, puede resultar en dificultades significativas para hablar, tragar, o mover la lengua de manera efectiva, con la desviación de la lengua hacia el lado afectado siendo un signo clínico característico.



La figura fue generada usando la imagen [Schematic drawing of the accessory and hypoglossal nerves.png](#), de Romano, N. et al., con licencia [CC BY 4.0](#)

Bibliografía

- Dauber, W. (2021). *Feneis. Nomenclatura anatómica ilustrada*. Elsevier Health Sciences.
- Fuller, Geraint, MD FRCPP Exploración neurológica fácil 2020. Pages 91-98. © Elsevier España, S.L.U.
- Rohen, J. W., Yokochi, C., & Lutjen-Drecoll, E. (2020). *Photographic atlas of anatomy*. Lippincott Williams & Wilkins.
- Sobotta. Atlas de anatomía humana 2019 Cabeza, cuello y neuroanatomía. Vol 3 Paulsen, ©

Imagen de portada generada con aplicación DALL·E de OpenAI, integrado con la arquitectura GPT-4.