

RUTAS ARTERIALES Y VENOSAS DEL SISTEMA NERVIOSO CENTRAL:

material docente para profesionales de la salud y estudiantes de ciencias de la salud

Álvaro Sabater-Gárriz (1, 2, 5)

Pau Martínez-Bueso (1, 3, 4, 5)

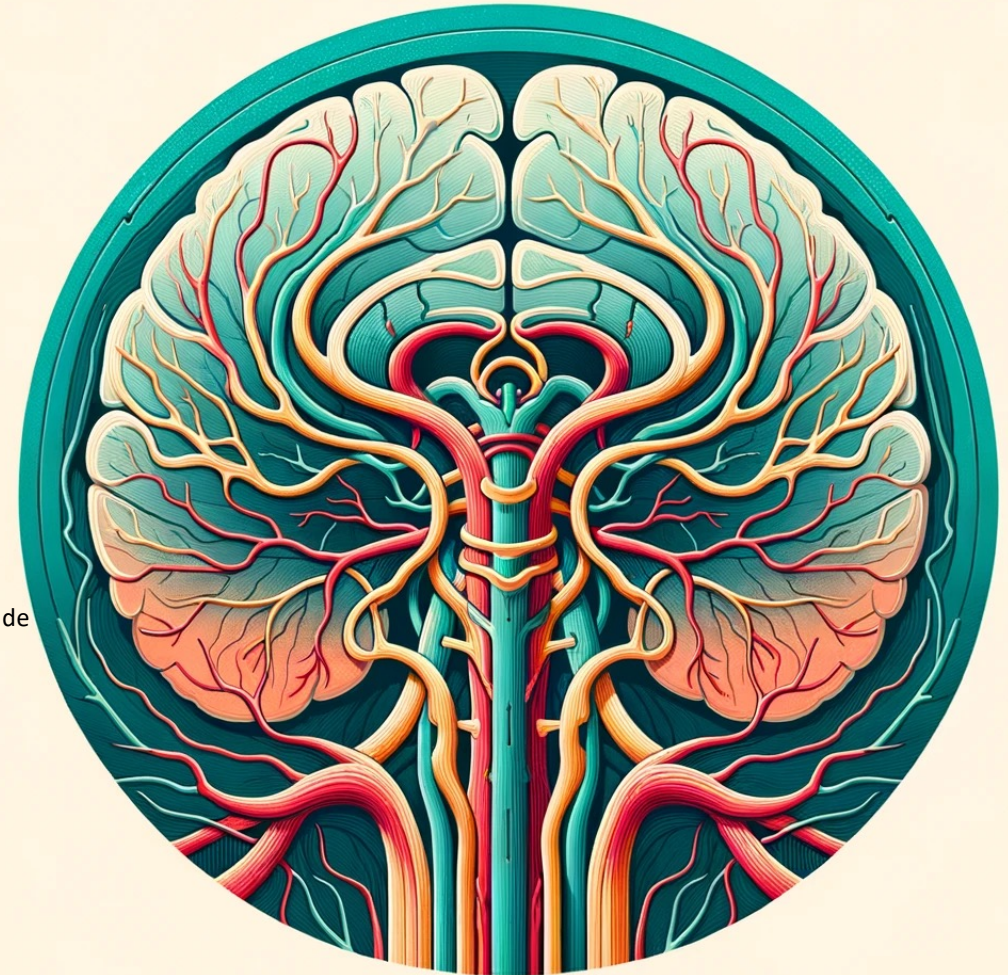(1) Instituto de Investigación Sanitaria Islas Baleares (IdISBa)

(2) Grupo de Investigación en Neurociencia cognitivo-afectiva y Psicología Clínica. Universitat de les Illes Balears

(3) Grupo de Investigación Salud Global y Esilos de Vida. Universitat de les Illes Balears

(4) Unidad de Gráficos y Visión por Ordenador e Inteligencia Artificial. Universitat de les Illes Balears

(5) Instituto Universitario de Investigación en Ciencias de la Salud (IUNICS). Universitat de les Illes Balears



Universitat
de les Illes Balears



Institut
d'Investigació Sanitària
Illes Balears

IdISBa

Índice

• Introducción	2
• Esquema de rutas arteriales para el cerebro	3
• Ruta Arterial al lóbulo Frontal	4
• Ruta Arterial al lóbulo Parietal	5
• Ruta Arterial al lóbulo Temporal	6
• Ruta Arterial al lóbulo Occipital	7
• Ruta Arterial a la Ínsula	8
• Ruta Arterial al Lóbulo Límbico	9
• Esquema de rutas arteriales para el cerebelo	10
• Ruta Arterial al Cerebelo	11
• Esquema de rutas arteriales para la médula espinal	12
• Ruta Arterial a la Médula Espinal	13
• Esquema de rutas venosas para el cerebro	14
• Ruta de drenaje venoso del Cerebro	15
• Esquema de rutas venosas para el cerebelo	16
• Ruta de drenaje venoso del Cerebelo	17
• Esquema de rutas venosas para la médula espinal	18
• Ruta de drenaje venoso de la Médula Espinal	19
• Bibliografía	20

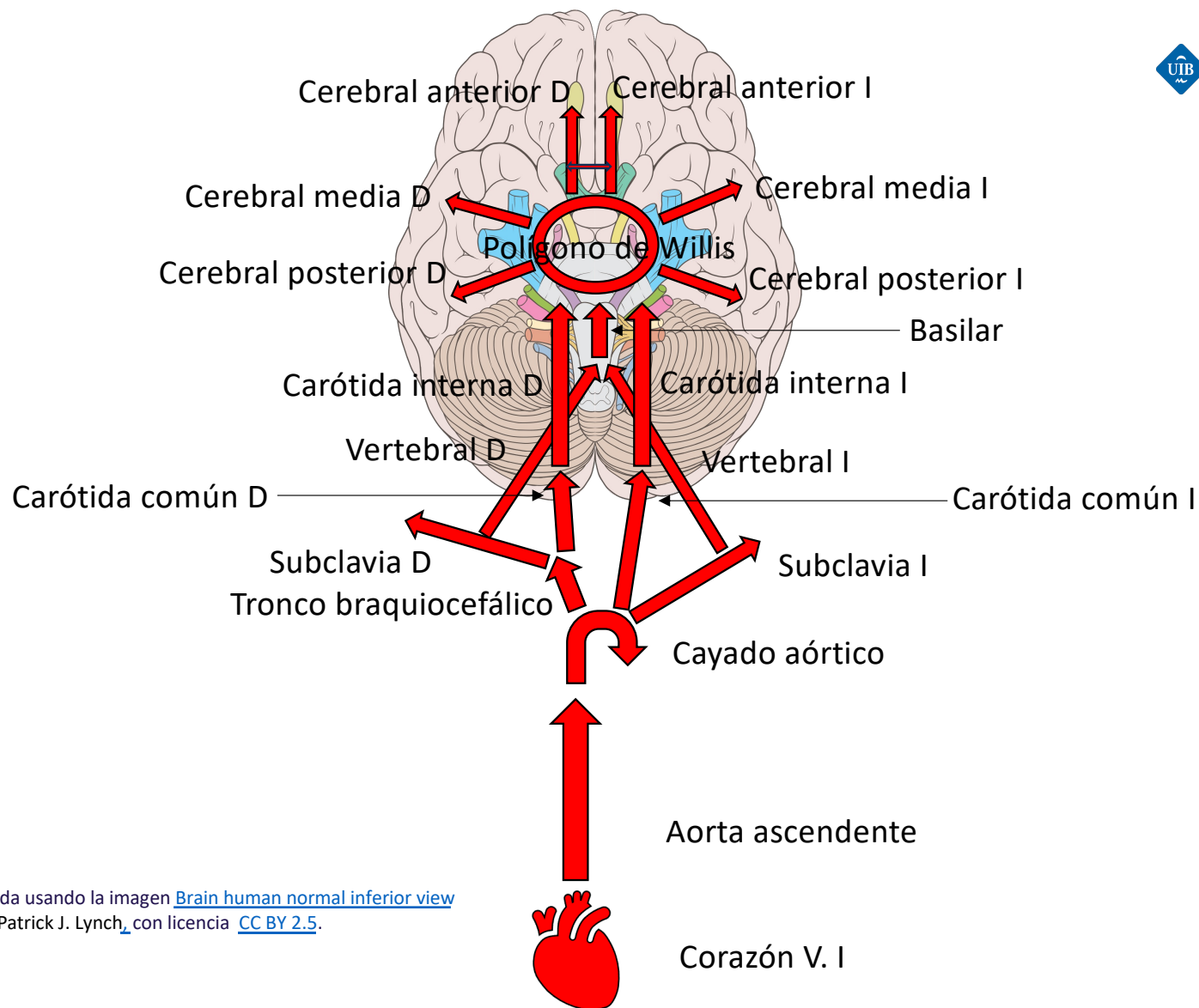
RUTAS ARTERIALES Y VENOSAS DEL SISTEMA NERVIOSO CENTRAL: material docente para profesionales de la salud y estudiantes de ciencias de la salud © 2024 by Alvaro Sabater-Gárriz & Paz Martínez Bueso is licensed under Attribution-NonCommercial-ShareAlike 4.0 International. To view a copy of this license, visit <http://creativecommons.org/licenses/by-nc-sa/4.0/>

Introducción

Bienvenidos a esta guía esencial, diseñada desde la generación de conocimiento y para hacer una transferencia al ámbito asistencial. Pretende ser un material docente que sirva como recurso introductorio para profesionales de la salud que quieran mantenerse al día en sus conocimientos y para estudiantes de ciencias de la salud.

Es importante destacar que esta guía ofrece una visión resumida de las rutas arteriales y venosas. Aunque se ha hecho un esfuerzo por proporcionar una descripción clara y precisa, la vascularización del sistema nervioso central es en realidad más compleja y detallada de lo que aquí se presenta. Este material docente sirve como punto de partida para un estudio posterior más profundo en el futuro. Por eso, su objetivo es dotar a los interesados de los conocimientos anatómicos de estos sistemas y de cómo usarlos en el ámbito asistencial. A través de esta guía, se busca fortalecer la base anatómica para aplicar estos conocimientos en la práctica clínica.

Esquema de rutas arteriales para el cerebro



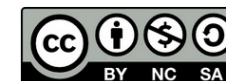Universitat de les Illes Balears



La figura fue generada usando la imagen [Brain human normal inferior view](#) de Patrick J. Lynch_ con licencia [CC BY 2.5](#).

21/2/24

Álvaro Sabater-Gárriz y Pau Martínez-Bueso



3

Ruta Arterial al Lóbulo Frontal

1. Ventrículo Izquierdo del Corazón: La sangre oxigenada es bombeada desde el ventrículo izquierdo hacia la aorta.
2. Aorta: La arteria principal que lleva la sangre desde el corazón al resto del cuerpo.
3. Arco Aórtico: La aorta se curva en el arco aórtico y se ramifica en varias arterias principales. **Asimetría en el cayado (arco) aórtico: a la derecha da el tronco braquiocefálico como paso previo a la carótida común.
4. Arterias Carótidas Comunes: La sangre se dirige hacia las arterias carótidas comunes que ascienden a lo largo del cuello.
5. Arterias Carótidas Internas: Las arterias carótidas comunes se bifurcan en arterias carótidas internas y externas, siendo las internas las que llevan sangre al cerebro.
6. Círculo Arterial Cerebral (Círculo de Willis): Las arterias carótidas internas se conectan al círculo arterial cerebral.
7. Arteria Cerebral Anterior (ACA): Desde el círculo de Willis, la sangre se dirige a la arteria cerebral anterior, una de las principales arterias que suministran sangre al cerebro.
8. Ramas de la Arteria Cerebral Anterior: La ACA se ramifica en varias arterias más pequeñas que irrigan el lóbulo frontal del cerebro.

Ruta Arterial al lóbulu Parietal:

1. Ventrículo Izquierdo del Corazón: La sangre oxigenada es bombeada desde el ventrículo izquierdo hacia la aorta.
2. Aorta: La arteria principal que lleva la sangre desde el corazón al resto del cuerpo.
3. Arco Aórtico: La aorta se curva en el arco aórtico y se ramifica en varias arterias principales. **Asimetría en el cayado (arco) aórtico: a la derecha da el tronco braquiocefálico como paso previo a la carótida común.
4. Arterias Carótidas Comunes: La sangre se dirige hacia las arterias carótidas comunes que ascienden a lo largo del cuello.
5. Arterias Carótidas Internas: Las arterias carótidas comunes se bifurcan en arterias carótidas internas y externas, siendo las internas las que llevan sangre al cerebro.
6. Círculo Arterial Cerebral (Círculo de Willis): Las arterias carótidas internas se conectan al círculo arterial cerebral.
7. Arteria Cerebral Media (ACM): Desde el círculo de Willis, la sangre se dirige principalmente a la arteria cerebral media. La ACM es responsable de suministrar sangre a la mayoría del lóbulu parietal.
8. Ramas de la Arteria Cerebral Media: La ACM se ramifica en arterias más pequeñas que irrigan el lóbulu parietal. Algunas áreas del lóbulu parietal también pueden recibir aporte sanguíneo de la arteria cerebral posterior.

Ruta Arterial al lóbulo Temporal:

1. Ventrículo Izquierdo del Corazón: La sangre oxigenada es bombeada desde el ventrículo izquierdo hacia la aorta.
2. Aorta: La arteria principal que lleva la sangre desde el corazón al resto del cuerpo.
3. Arco Aórtico: La aorta se curva en el arco aórtico y se ramifica en varias arterias principales. **Asimetría en el cayado (arco) aórtico: a la derecha da el tronco braquiocefálico como paso previo a la carótida común.
4. Arterias Carótidas Comunes: La sangre se dirige hacia las arterias carótidas comunes que ascienden a lo largo del cuello.
5. Arterias Carótidas Internas: Las arterias carótidas comunes se bifurcan en arterias carótidas internas y externas, siendo las internas las que llevan sangre al cerebro.
6. Círculo Arterial Cerebral (Círculo de Willis): Las arterias carótidas internas se conectan al círculo arterial cerebral.
7. Arteria Cerebral Media (ACM): Desde el círculo de Willis, la sangre se dirige principalmente a la arteria cerebral media. La ACM es la principal responsable del suministro sanguíneo al lóbulo temporal.
8. Ramas de la Arteria Cerebral Media: La ACM se ramifica en arterias más pequeñas que irrigan diferentes partes del lóbulo temporal. Algunas áreas del lóbulo temporal, especialmente las cercanas a la región occipital, también pueden recibir aporte sanguíneo de la arteria cerebral posterior.

Ruta Arterial al lóbul Occipital:

1. Ventrículo Izquierdo del Corazón: La sangre oxigenada es bombeada desde el ventrículo izquierdo hacia la aorta.
2. Aorta: La arteria principal que lleva la sangre desde el corazón al resto del cuerpo.
3. Arco Aórtico: La aorta se curva en el arco aórtico y se ramifica en varias arterias principales. **Asimetría en el cayado (arco) aórtico: a la derecha da el tronco braquiocefálico como paso previo a la carótida común.
4. Arterias Carótidas Comunes: La sangre se dirige hacia las arterias carótidas comunes que ascienden a lo largo del cuello.
5. Arterias Carótidas Internas: Las arterias carótidas comunes se bifurcan en arterias carótidas internas y externas, siendo las internas las que llevan sangre al cerebro.
6. Círculo Arterial Cerebral (Círculo de Willis): Las arterias carótidas internas se conectan al círculo arterial cerebral.
7. Arteria Cerebral Media (ACM): Desde el círculo de Willis, la sangre se dirige principalmente a la arteria cerebral media. La ACM es la principal responsable del suministro sanguíneo al lóbul temporal.
8. Ramas de la Arteria Cerebral Media: La ACM se ramifica en arterias más pequeñas que irrigan diferentes partes del lóbul temporal. Algunas áreas del lóbul temporal, especialmente las cercanas a la región occipital, también pueden recibir aporte sanguíneo de la arteria cerebral posterior.

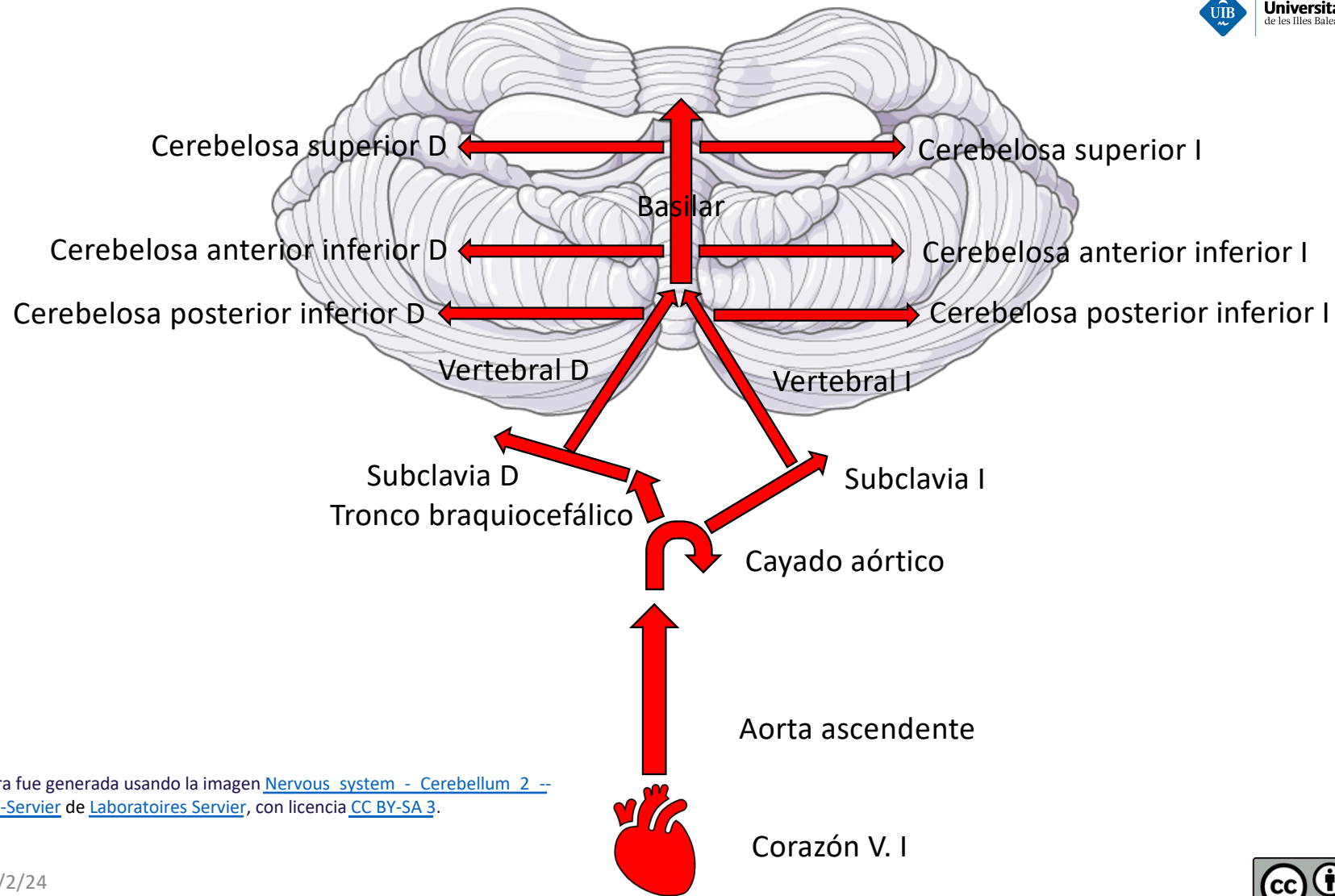
Ruta Arterial a la Ínsula

1. Ventrículo Izquierdo del Corazón: La sangre oxigenada es bombeada desde el ventrículo izquierdo hacia la aorta.
2. Aorta: La arteria principal que lleva la sangre desde el corazón al resto del cuerpo.
3. Arco Aórtico: La aorta se curva en el arco aórtico y se ramifica en varias arterias principales. **Asimetría en el cayado (arco) aórtico: a la derecha da el tronco braquiocefálico como paso previo a la carótida común.
4. Arterias Carótidas Comunes: La sangre se dirige hacia las arterias carótidas comunes que ascienden a lo largo del cuello.
5. Arterias Carótidas Internas: Las arterias carótidas comunes se bifurcan en arterias carótidas internas y externas, siendo las internas las que llevan sangre al cerebro.
6. Círculo Arterial Cerebral (Círculo de Willis): Las arterias carótidas internas se conectan al círculo arterial cerebral.
7. Arteria Cerebral Media (ACM): Desde el círculo de Willis, la sangre se dirige a la arteria cerebral media, una de las ramas principales que suministran sangre al cerebro.
8. Ramas de la Arteria Cerebral Media: La ACM se ramifica en varias arterias más pequeñas que irrigan áreas específicas del cerebro, incluyendo la ínsula.
Las arterias lenticuloestriadas, que son ramas de la ACM, juegan un papel crucial en la irrigación de la ínsula.

Ruta Arterial al Lóbulo Límbico

1. Ventrículo Izquierdo del Corazón: La sangre oxigenada es bombeada desde el ventrículo izquierdo hacia la aorta.
2. Aorta: La arteria principal que lleva la sangre desde el corazón al resto del cuerpo.
3. Arterias Subclavias: Desde el arco aórtico, la sangre se dirige hacia las arterias subclavias.
4. Arterias Vertebrales: Las arterias vertebrales se originan de las arterias subclavias y ascienden a través de los forámenes transversos de las vértebras cervicales.
5. Formación de la Arteria Basilar: Las dos arterias vertebrales se unen en la base del cráneo para formar la arteria basilar.
6. Arteria Basilar y sus ramas: La arteria basilar aporta sangre al tronco encefálico y al cerebelo y se bifurca en las arterias cerebrales posteriores.
7. Arterias Cerebrales Posteriores: Estas arterias, provenientes de la arteria basilar, se unen al polígono de Willis y juegan un papel en la irrigación del lóbulo límbico, especialmente en la región del hipocampo.
8. Círculo Arterial Cerebral (Polígono de Willis): Con la contribución tanto de las arterias carótidas internas como de las arterias vertebrales a través de la arteria basilar, el polígono de Willis proporciona una red de circulación colateral crucial para el cerebro.
9. Ramas de las Arterias Cerebrales: Las arterias cerebrales anterior, media y posterior (estas últimas alimentadas por la arteria basilar) irrigan diferentes partes del lóbulo límbico.

Esquema de rutas arteriales para el cerebelo



La figura fue generada usando la imagen [Nervous system - Cerebellum 2](#) -- Smart-Servier de [Laboratoires Servier](#), con licencia [CC BY-SA 3](#).

Ruta Arterial al Cerebelo

1. Ventrículo Izquierdo del Corazón: La sangre oxigenada es bombeada desde el ventrículo izquierdo hacia la aorta.
2. Aorta: La arteria principal que lleva la sangre desde el corazón al resto del cuerpo.
3. Arterias Subclavias: Desde el arco aórtico, la sangre se dirige hacia las arterias subclavias. **Asimetría en el cayado (arco) aórtico: a la derecha da el tronco braquiocefálico como paso previo a la subclavia.
4. Arterias Vertebrales: Las arterias vertebrales se originan de las arterias subclavias. Ascienden a través de los forámenes transversos de las vértebras cervicales.
5. Arteria Basilar: Las dos arterias vertebrales se unen en la base del cráneo para formar la arteria basilar.
6. Arterias Cerebelosas:
 - Arteria Cerebelosa Superior: Se origina de la arteria basilar y suministra la parte superior del cerebelo.
 - Arteria Cerebelosa Anterior Inferior (AICA): También se origina de la arteria basilar y suministra la parte anterior del cerebelo.
 - Arteria Cerebelosa Posterior Inferior (PICA): Se origina de las arterias vertebrales y suministra la parte inferior y posterior del cerebelo.
7. Distribución a lo largo del Cerebelo: Estas arterias se ramifican para suministrar sangre a todas las partes del cerebelo, incluyendo sus hemisferios y el vermis.

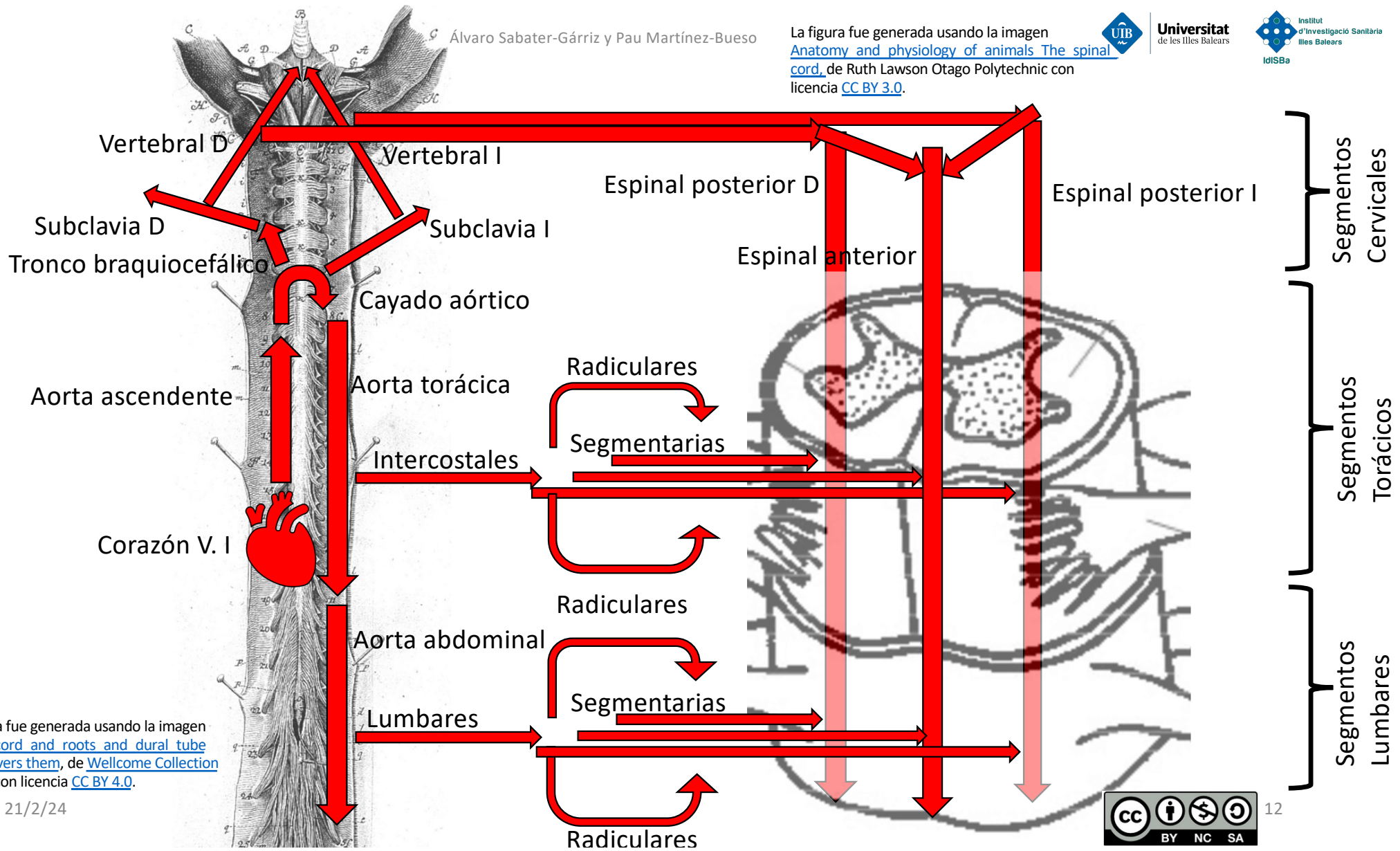
Esquema de rutas arteriales para la médula espinal

Álvaro Sabater-Gárriz y Pau Martínez-Bueso

La figura fue generada usando la imagen [Anatomy and physiology of animals The spinal cord](#), de Ruth Lawson Otago Polytechnic con licencia [CC BY 3.0](#).



Universitat de les Illes Balears



La figura fue generada usando la imagen [Spinal cord and roots and dural tube wich covers them](#), de [Wellcome Collection gallery](#) con licencia [CC BY 4.0](#).

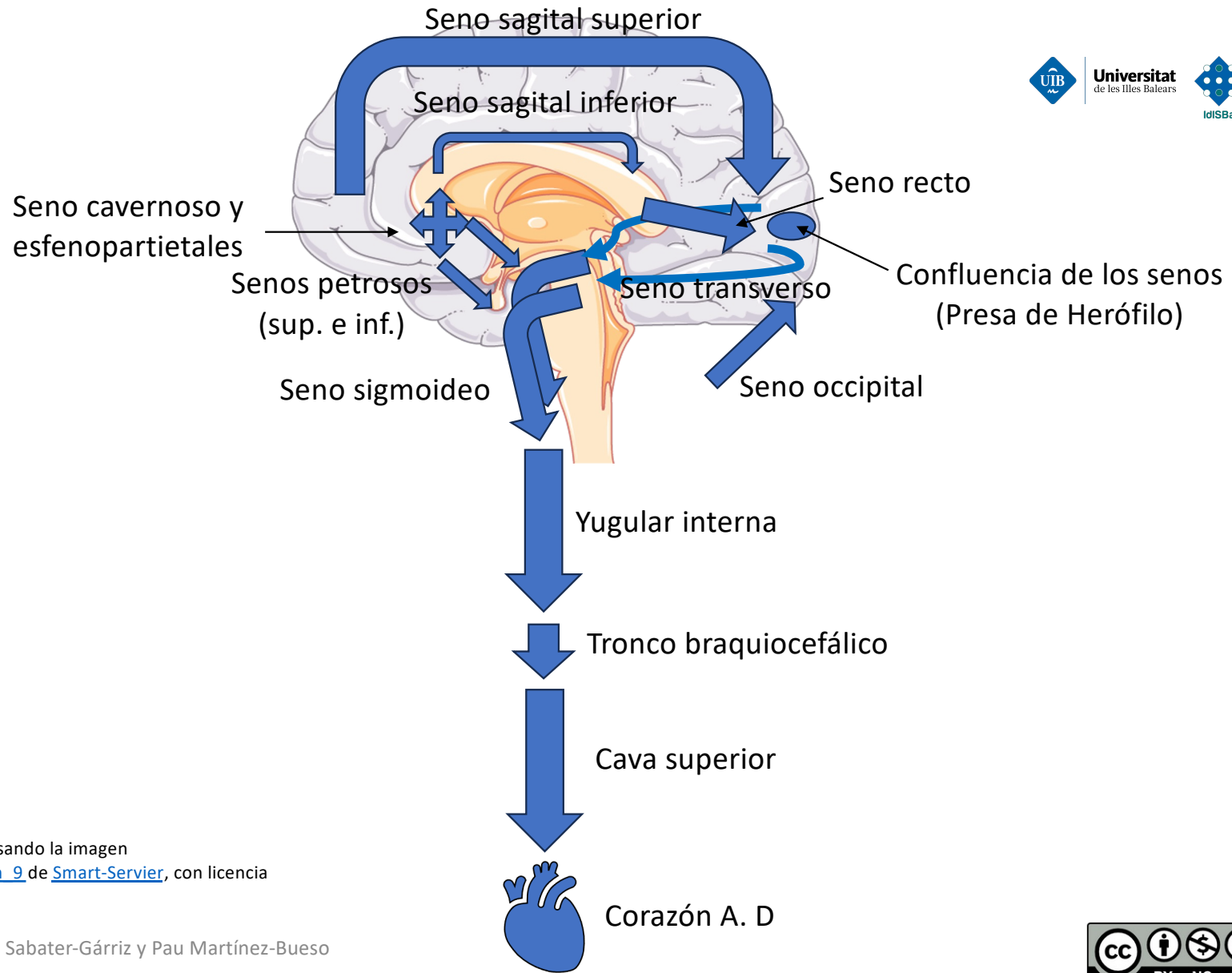
21/2/24



Ruta Arterial a la Médula Espinal

1. Ventrículo Izquierdo del Corazón: La sangre oxigenada es bombeada desde el ventrículo izquierdo hacia la aorta.
2. Aorta: La arteria principal que lleva la sangre desde el corazón al resto del cuerpo.
3. Arterias Espinales:
 - Arteria Espinal Anterior: Se origina principalmente de las arterias vertebrales en el cuello, pero también recibe aportes de arterias segmentarias a lo largo de la columna vertebral, como las arterias intercostales en el tórax y las arterias lumbares en la región lumbar.
 - Arterias Espinales Posteriores: Generalmente provienen de las arterias vertebrales y de arterias segmentarias a lo largo de la columna. Hay dos arterias espinales posteriores, una a cada lado de la médula espinal.
4. Arterias Radiculares: Estas arterias, que también se originan de las arterias segmentarias, entran en la médula espinal junto con las raíces nerviosas y se anastomosan con las arterias espinales anteriores y posteriores.
5. Red de Circulación Colateral: La circulación colateral a lo largo de la médula espinal asegura que haya un suministro sanguíneo adecuado a pesar de la variabilidad en la anatomía arterial. Esta red es fundamental para mantener la viabilidad de la médula espinal en todas sus regiones.

Esquema de rutas venosas para el cerebro

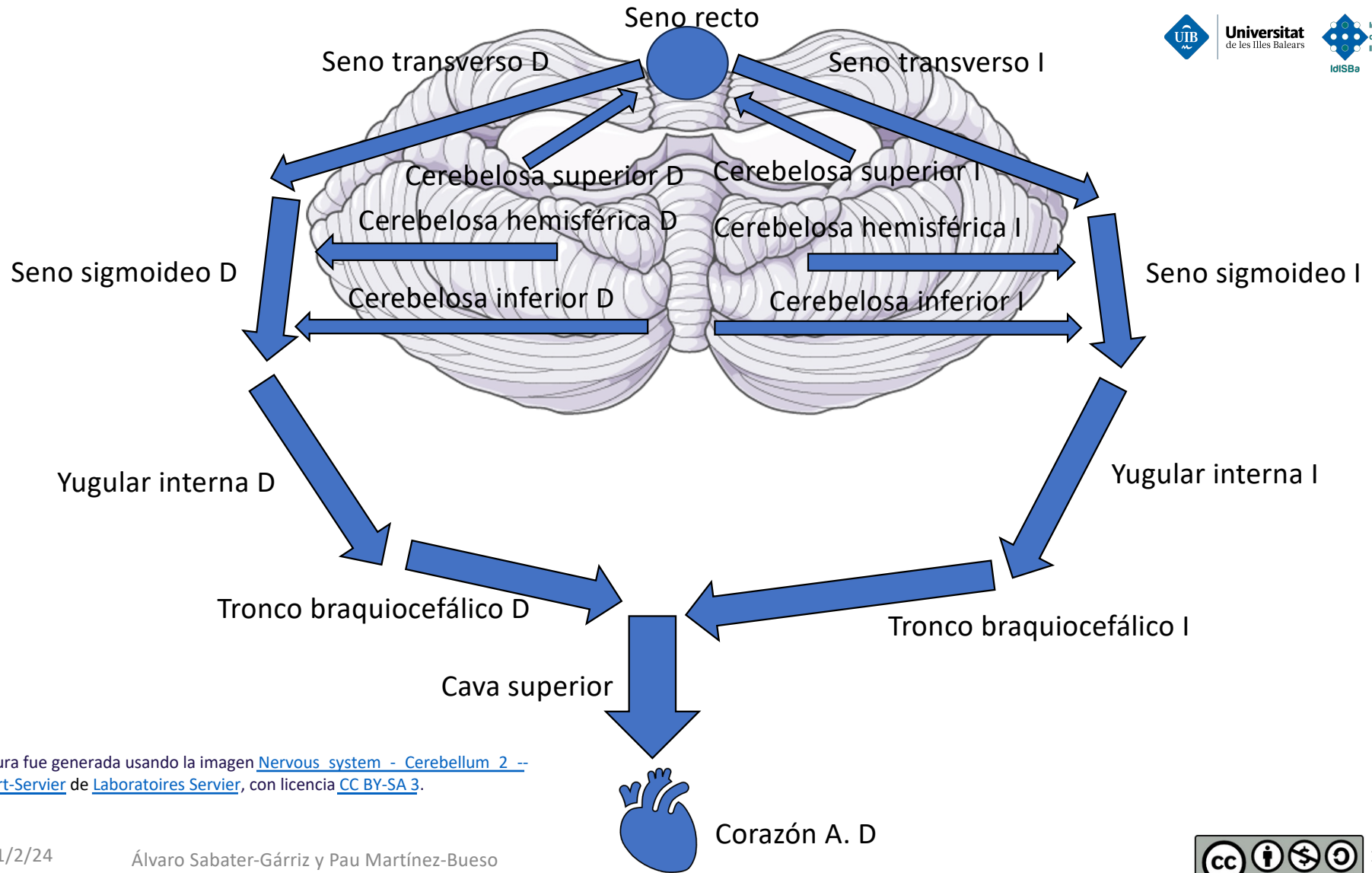


La figura fue generada usando la imagen [Nervous system - Brain 9](#) de [Smart-Servier](#), con licencia [CC BY NC SA](#).

Ruta de drenaje venoso del Cerebro

1. Venas Cerebrales: Las venas cerebrales drenan la sangre desoxigenada del cerebro. Se dividen en venas superficiales y profundas, dependiendo de las áreas del cerebro que drenan.
2. Senos Venosos Durales: Los senos venosos durales son canales venosos ubicados entre las dos capas de la duramadre. Las venas cerebrales drenan en estos senos. Los principales senos durales incluyen:
 - Seno Sagital Superior: Recoge la sangre de la parte superior del cerebro.
 - Senos Transversos: Reciben sangre del seno sagital superior y de las venas cerebrales.
 - Seno Sagital Inferior: Drena la parte inferior de la corteza cerebral.
 - Seno Recto: Recibe sangre de las venas cerebrales profundas y del seno sagital inferior.
 - Senos Cavernosos: Ubicados a cada lado de la silla turca, reciben sangre de los ojos y de la parte anterior del cerebro.
 - Senos Petrosos Superiores e Inferiores: Drenan sangre de los senos cavernosos y del cerebelo
 - Seno occipital: Drena sangre del cerebelo.
 - Senos Sigmoides: La sangre de todos los senos acaba drenando en los senos sigmoides, que continúan como las venas yugulares internas.
4. Venas Yugulares Internas: Las venas yugulares internas descienden por el cuello. Son las principales vías de drenaje venoso del encéfalo.
5. Venas Braquiocefálicas: Las venas yugulares internas drenan en las venas braquiocefálicas.
6. Vena Cava Superior: Las venas braquiocefálicas se unen para formar la vena cava superior. La vena cava superior lleva la sangre desoxigenada a la aurícula derecha del corazón.

Esquema de rutas venosas para el cerebello



La figura fue generada usando la imagen [Nervous system - Cerebellum 2](#) -- Smart-Servier de [Laboratoires Servier](#), con licencia [CC BY-SA 3](#).

Ruta de drenaje venoso del Cerebelo

1. Venas del Cerebelo: El cerebelo es drenado por un conjunto de venas superficiales y profundas. Las venas superficiales del cerebelo drenan la corteza cerebelosa y las venas profundas drenan las estructuras internas del cerebelo.
2. Venas Superficiales del Cerebelo: Incluyen las venas cerebelosas superiores, inferiores y hemisféricas.
 - Las venas cerebelosas superiores drenan en el seno recto y en el seno transverso.
 - Las venas cerebelosas inferiores drenan principalmente en el seno sigmoideo y, en ocasiones, en el seno transverso.
 - Las venas hemisféricas cerebelosas pueden drenar en los senos petrosos superiores e inferiores, así como en los senos transversos y sigmoideos.
3. Venas Profundas del Cerebelo: Drenan las estructuras internas del cerebelo, como el núcleo dentado. Estas venas suelen unirse a las venas cerebelosas superiores o inferiores.
4. Senos Venosos Durales: Los senos venosos durales son canales venosos situados entre las dos capas de la duramadre. Los senos mencionados anteriormente (senos recto, transverso, sigmoideo y petrosos) recogen la sangre venosa del cerebelo.
5. Venas Yugulares Internas: Los senos venosos durales drenan finalmente en las venas yugulares internas, que transportan la sangre desoxigenada desde el encéfalo hacia el corazón.

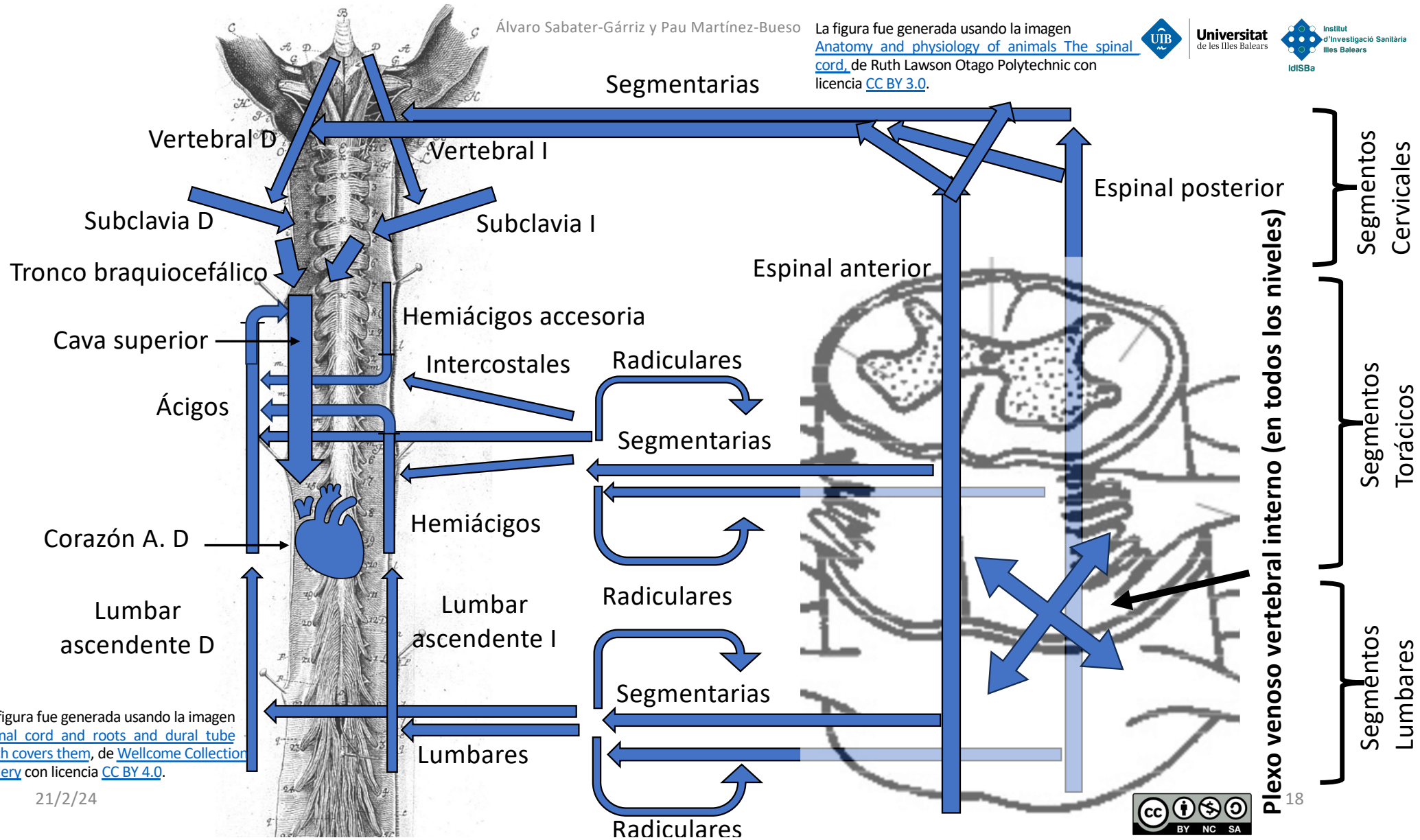
Esquema de rutas venosas para la médula espinal

Álvaro Sabater-Gárriz y Pau Martínez-Bueso

La figura fue generada usando la imagen [Anatomy and physiology of animals The spinal cord](#), de Ruth Lawson Otago Polytechnic con licencia [CC BY 3.0](#).



Universitat de les Illes Balears



La figura fue generada usando la imagen [Spinal cord and roots and dural tube wich covers them](#), de [Wellcome Collection gallery](#) con licencia [CC BY 4.0](#).

21/2/24



Ruta de drenaje venoso de la Médula Espinal

1. Venas Espinales Anterior y Posterior: Estas venas drenan la sangre de la médula espinal. Se unen con las venas radiculares que acompañan a las raíces nerviosas espinales.
2. Venas Radiculares: Drenan en las venas espinales anterior y posterior. Las venas radiculares llevan la sangre desde las raíces nerviosas a las venas espinales.
3. Plexo Venoso Vertebral Interno: Recoge la sangre de las venas espinales y radiculares. Drena en las venas segmentarias asociadas con cada nivel vertebral.
4. Venas Segmentarias: Estas incluyen venas segmentarias cervicales, intercostales, lumbares y sacras.
 - Las cervicales drenan en venas vertebrales.
 - Las venas intercostales drenan en las venas ácigos y hemiacigos.
 - Las venas lumbares generalmente drenan en las venas lumbares ascendentes, las cuales a su vez pueden drenar en las venas ácigos o hemiacigos.
5. Sistema de la Ácigos y Hemiácigos:
 - Vena Ácigos: Ubicada a la derecha de la columna vertebral, recibe sangre de las venas intercostales derechas y algunas venas lumbares.
 - Vena Hemiácigos: Situada a la izquierda de la columna vertebral, drena las venas intercostales izquierdas y algunas venas lumbares.
6. Drenaje en la Vena Cava Superior: La vena ácigos se une a la vena cava superior. La vena cava superior lleva la sangre desoxigenada hacia la aurícula derecha del corazón.

Bibliografía

- Rohen, J. W., Yokochi, C., & Lutjen-Drecoll, E. Photographic Atlas of Anatomy (2020). Lippincott Williams & Wilkins.
- Junqueira, J. O. G., Camilo, G. B., & de Castro Teixeira, H. G. Atlas de Anatomía Vascular Radiológica (2019). Juiz de Fora: Suprema.

Imagen de portada generada con aplicación DALL·E de OpenAI, integrado con la arquitectura GPT-4.