

## CARTA CIENTÍFICO-CLÍNICA

### Nevus blanco esponjoso extenso

#### Extensive White Sponge Nevus

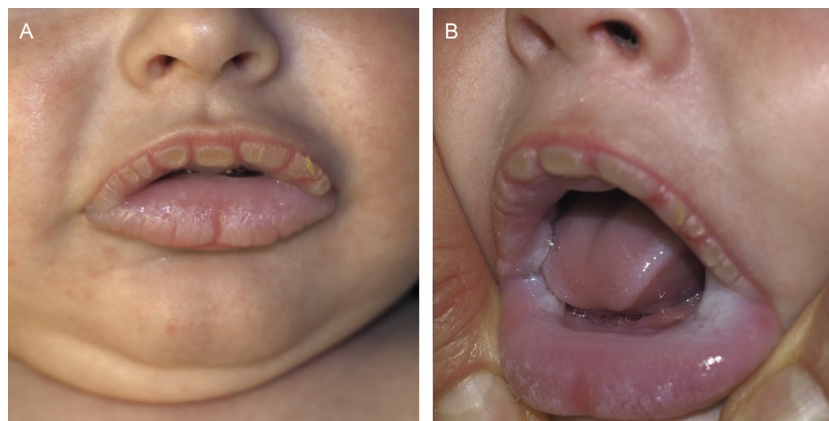Sr. Director,

Un niño de 5 meses sano, sin antecedentes familiares de interés y con embarazo y parto sin alteraciones, fue valorado por la presencia de unas placas blanquecinas localizadas en la mucosa oral externa e interna (fig. 1), que los padres referían que eran congénitas. Presentaba una placa blanco-amarillenta que afectaba a la mucosa labial externa y, además, en la mucosa lingual lateral y la mucosa yugal se observaban unas placas blanquecinas de aspecto aterciopelado que no se desprendían con la fricción. No se observaron otras alteraciones en las uñas, el pelo, la piel o las mucosas. Tampoco presentaba estridor. Ninguno de los progenitores tenía lesiones similares. Se realizó una laringoscopia bajo sedación que descartó la afectación de la vía respiratoria. La biopsia de las lesiones yugales evidenció una mucosa acantósica, con queratinocitos de citoplasma claro, edema intracelular y células disqueratósicas aisladas (fig. 2). En el estudio molecular no se detectaron alteraciones. Para el estudio genético, se secuenció el exoma humano mediante Illumina DNA Prep with Exome v2.0 PLUS Enrichment con una cobertura total de 37,5Mb a partir de una muestra de ADN de sangre periférica. Para el análisis terciario se utilizó el software de análisis GeneX basándose en

los siguientes fenotipos HPO: nevus, *white sponge nevus* y *pachyonychia congenita*. Adicionalmente, se revisaron específicamente los genes *KRT13*, *KRT4*, *KRT6A* y *KRT6B*. Por los hallazgos clínico-histológicos y la ausencia de otros signos asociados se realizó el diagnóstico de nevus blanco esponjoso (NBE).

El NBE es una enfermedad infrecuente, de herencia autosómica dominante, con una penetrancia y expresividad variables<sup>1,2</sup>. Se han aislado mutaciones en línea germinal en los genes de la citoqueratina 4 y 13 en pacientes con esta alteración. A pesar de ello, Liu et al. realizaron el estudio molecular en sangre periférica en 5 pacientes con NBE esporádico y solo en uno se halló una mutación en una de estas citoqueratinas, al contrario que en los 3 pacientes con NBE familiar que se analizaron, en los que en todos se detectaron mutaciones en la citoqueratina 4 o en la citoqueratina 13<sup>3,4</sup>.

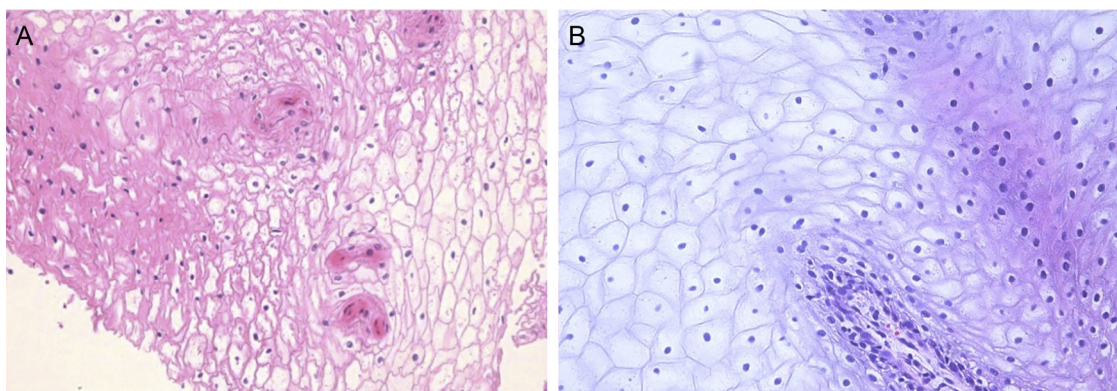
La localización más frecuente es la mucosa yugal, seguida de otras partes de la mucosa oral o labial, pero también puede afectarse el esófago, el tracto respiratorio, el recto o los genitales. Clínicamente, se presenta como unas placas blanquecinas engrosadas, bilaterales y simétricas, con una superficie aterciopelada y que no desaparecen con la fricción<sup>2,5</sup>. En la histología, es característica la presencia de acantosis, hiperparaqueratosis, la vacuolización de los queratinocitos en los estratos suprabasales y, en ocasiones, se hallan unos depósitos eosinófilos perinucleares de tonofilamentos de citoqueratina.



**Figura 1** Placas blanco-amarillentas hiperqueratósicas que afectan la totalidad de la mucosa labial externa (A). Placas blanquecinas bilaterales y simétricas, de aspecto aterciopelado, en la mucosa yugal, labial interna y lingual lateral (B).

<https://doi.org/10.1016/j.ad.2023.01.027>

0001-7310/© 2023 AEDV. Publicado por Elsevier España, S.L.U. Este es un artículo Open Access bajo la licencia CC BY-NC-ND (<http://creativecommons.org/licenses/by-nc-nd/4.0/>).



**Figura 2** Biopsia de la mucosa yugal. Se evidencia principalmente acantosis, edema intracelular en los queratinocitos y disqueratosis (HE).

**Tabla 1** Diagnóstico diferencial entre causas de leucoplasia en la infancia

Paquioniquia congénita <sup>6</sup>	Disqueratosis intraepitelial benigna hereditaria <sup>7</sup>	Disqueratosis congénita <sup>8</sup>
Mutaciones en citoqueratinas: 6A, 6B, 6C, 16 y 17 Queratodermia palmoplantar Afectación laríngea Hiperqueratosis subungueal Hiperhidrosis Leucoplasia oral Quistes epidérmicos o esteatocistomas múltiples	Distrofia corneal Lesiones blanquecinas en conjuntiva bulbar y mucosa oral Hiperemia conjuntival	Asociada a alteraciones teloméricas. Mayor número de mutaciones patógenas en el gen <i>DKC1</i> , seguido de <i>RTEL1</i> y <i>TERT</i> Predominio en varones Hiperpigmentación reticulada (posible hipopigmentación, atrofia, poiquilodermia) Distrofia ungüeal Leucoplasia Afectación de otros órganos: médula ósea, pulmones, hígado

El NBE suele desarrollarse en la infancia temprana, cuando el diagnóstico es clínico, aunque puede detectarse en adultos, en los que se recomienda el estudio histológico con el objetivo de descartar otras posibles etiologías<sup>1</sup>. En niños, se debe descartar una candidiasis y diferenciarlo de otras entidades como la paquioniquia congénita, la disqueratosis intraepitelial benigna hereditaria y la disqueratosis congénita (tabla 1). Si se sospecha un NBE en la edad adulta se debe realizar el diagnóstico diferencial con el liquen plano, el carcinoma escamoso, la línea alba, la leucoplasia friccional, la enfermedad de Darier, el lupus eritematoso o la sífilis secundaria<sup>1,2</sup>.

Se han descrito múltiples tratamientos con una efectividad variable para el NBE: tetraciclinas tópicas u orales, cirugía, láser de CO<sub>2</sub>, betacarotenos, enjuagues de clorhexidina, u otros. El objetivo terapéutico es fundamentalmente estético al tratarse de una condición benigna y asintomática<sup>2,3</sup>.

En conclusión, se ha descrito un NBE esporádico que presentaba una extensa afectación de la mucosa oral. Destacaba la gran afectación de la mucosa labial externa, algo poco habitual en esta entidad.

## Conflicto de intereses

Los autores declaran no tener ningún conflicto de intereses.

## Bibliografía

1. Bezerra KT, Leite TC, Roza ALOC, Araújo R, Israel MS, Canedo NHS, et al. White sponge nevus: A condition not always clinically suspected. *J Cutan Pathol*. 2020;47:22–6.
2. Elfatoiki FZ, Capatas S, Skali HD, Hali F, Attar H, Chiheb S. Oral white sponge nevus: An exceptional differential diagnosis in childhood. *Case Rep Dermatol Med*. 2020;2020, 9296768.
3. Amores-Martín E, Melé-Ninot G, del Alcázar Viladomiu E, Fernández-Figueras MT. Successful treatment of white sponge nevus with oral doxycycline: A case report and review of the literature. *Actas Dermosifiliogr*. 2021;112:463–6.
4. Liu X, Li Q, Gao Y, Song S, Hua H. Mutational analysis in familial and sporadic patients with white sponge naevus. *Br J Dermatol*. 2011;165:448–51.
5. Sobhan M, Alirezaei P, Farshchian M, Eshghi G, Ghasemi Basir HR, Khezrian L. White sponge nevus: Report of a case and review of the literature. *Acta Med Iran*. 2017;55:533–5.

6. Koprulu M, Naeem M, Nalbant G, Shabbir RMK, Mahmood T, Huma Z, et al. KERATIN 17-related recessive atypical pachyonychia congenita with variable hair and tooth anomalies. *Eur J Hum Genet.* 2022;30:1292–6.
7. Bui T, Young JW, Frausto RF, Markello TC, Glasgow BJ, Aldave AJ. Hereditary benign intraepithelial dyskeratosis: Report of a case and re-examination of the evidence for locus heterogeneity. *Ophthalmic Genet.* 2016;37:76–80.
8. AlSabbagh MM. Dyskeratosis congenita: A literature review. *J Dtsch Dermatol Ges.* 2020;18:943–67.

A. Llull-Ramos\*, I. Gracia-Darder y A. Martín-Santiago

*Servicio de Dermatología, Hospital Universitario Son Espases, Palma, Islas Baleares, España*

\* Autor para correspondencia.

Correo electrónico: [anallullramos@gmail.com](mailto:anallullramos@gmail.com)  
(A. Llull-Ramos).