

CODI ICTUS PEDIÀTRIC A L'HOSPITAL UNIVERSITARI SON ESPASES

QUAN CAL ACTIVAR EL CODI ICTUS PEDIÀTRIC?

Infant amb focalitat neurològica sobtada

 Temps d'evolució < 8 hores

Cal sospitar ictus en presència d'UN o MÉS d'aquests signes i símptomes

- Dèficit motor/sensitiu d'un membre o més d'un
- Paràlisi facial central
- Trastorn del llenguatge (parlar, entendre)
- Alteració de la visió (pèrdua de la visió d'un ull o hemicamp) o diplopia
- Alteració cerebel·losa
- Crisis epilèptiques repetides o paràlisi de Todd > 60 min (en infants amb epilèpsia cal valorar si les crisis són diferents de les habituals)
- Moviments anormals d'un hemicòs
- Cefalea invalidant amb rigidesa del clatell o sense
- Coma de causa no aclarida

COM S'ACTIVA EL CODI ICTUS PEDIÀTRIC?

El pediatre d'Urgències ha d'avisar el Servei de Neuropediatria o un neuròleg d'adults:

SERVEI	HORARI D'ATENCIÓ	EXTENSIÓ
Neuropediatria	De 8.00 a 15.00, del dilluns al divendres	47541
Neurologia d'adults	De 8.00 a 15.00, del dilluns al divendres	49113/40200
	El dissabte i els festius	

Com cal actuar en els casos que presenten algun criteri de la llista de signes i símptomes però no compleixen els criteris d'activació del codi ictus pel temps d'evolució:

- Cal valorar-los de manera urgent igualment i cal plantejar proves, com ara una TC sense angio-TC
- Cal oferir teràpia amb AAS o heparina, segons el cas

RÀPID / ICTUS PEDIÀTRIC



RUIRE
Intentau fer-lo riure: veureu que torça la boca



ALCAR els braços
Demanau-li que alci els braços: veureu que un no el pot alçar o que li costa



PARLAR
Veureu que li costa parlar o que no l'enteneu



ICTUS?
L'ictus es presenta de manera sobtada



DE PRESSA!
Si l'infant té alterada alguna d'aquestes capacitats, telefonau urgentment al 061

Una vegada confirmat el codi ictus, el pediatre ha d'avisar mitjançant la centralita (99) la resta de professionals implicats en l'atenció del cas

NEUROIMATGE EN LA PRIMERA HORA DESPRÉS DE L'ADMISSIÓ A URGÈNCIES

- **TC + angio-TC (artèries cerebrals i supraaòrtiques): ***
 - Si PedNIHSS > 6 punts, primeres 8 hores des de l'inici dels símptomes
 - Si el coma és de causa no aclarida (o altres troballes de sospita d'obstrucció de l'artèria basilar),** independentment de PedNIHSS i del temps d'evolució
- **TC cerebral (sense angio-TC):**
 - Presenta algun dels signes o símptomes suggestius d'ictus
 - Sempre que no compleixi els criteris d'angio-TC.
- **TC cerebral amb contrast:**
 - Si se sospita trombosi del si venós

* Valorau fer una RM (RM difusió - angio-RM) si en disposau.

** Obstrucció de l'artèria basilar: diplopia, alteració del nivell de consciència, afectació motora bilateral, vertigen central, atàxia, nistagme, alteració de parells cranials baixos.

ICTUS HEMORRÀGIC:
ingrés directe a la UCIP

ICTUS ISQUÈMIC

AMB OBSTRUCCIÓ D'UN VAS VISIBLE

< 4 h 30 min

- Ingress a la UCIP
- Fibrinòlisi amb rTPA i/o
- Trombectomia mecànica si l'obstrucció és visible

De 4 h 30 min a 8 hores en el territori anterior o de 4 h 30 min a 24 hores en el territori basilar

- Ingress a la UCIP
- Trombectomia mecànica: si és una oclusió visible d'un vas gros
- Si no és una oclusió d'un vas gros: valorau la teràpia antitrombòtica (AAS o heparina)

Sense obstrucció d'un vas que sigui visible i en els casos amb obstrucció visible no candidats a teràpia de perfusió

Cal valorar el següent:

- Ingress a la UCIP
- Teràpia antitrombòtica amb AAS (comprimet ranurat, 5 mg/kg, màx. 300 mg)
- Administra heparina en lloc d'AAS en els casos d'ictus cardioembòlics, de dissecció arterial, de trombosi en el si venós o d'ictus recurrent en infants en tractament antiagregant.



G CONSELLERIA
O SALUT I CONSUM
I SERVEI SALUT
B ILLES BALEARS




- ✓ És important aplicar sempre l'escala PedNIHSS (vídeo escanejant el codi QR)
- ✓ Recordau afegir la puntuació de l'escala PedNIHSS en la història clínica
- ✓ Les teràpies de perfusió (fibrinòlisi, trombectomia) es poden oferir en les primeres hores de l'ictus, però només si hi ha una obstrucció del vas que sigui visible
- ✓ Si el pacient presenta drepanocitosi, consultau la guia sobre la malaltia de les cèl·lules falciformes (SEHOP 2019)

CÓDIGO ICTUS PEDIÁTRICO EN EL HOSPITAL UNIVERSITARIO SON ESPASES

¿CUÁNDO HAY QUE ACTIVAR EL CÓDIGO ICTUS PEDIÁTRICO?

Niño con focalidad neurológica súbita

 Tiempo de evolución < 8 horas

Hay que sospechar ictus en presencia de UNO o MÁS de estos signos y síntomas

- Déficit motor/sensitivo de un miembro o más de uno
- Parálisis facial central
- Trastorno del lenguaje (hablar, entender)
- Alteración de la visión (pérdida de la visión de un ojo o hemicampo) o diplopia
- Alteración cerebelosa
- Crisis epilépticas repetidas o parálisis de Todd > 60 min (en niños con epilepsia hay que valorar si las crisis son diferentes a las habituales)
- Movimientos anormales de un hemisferio
- Cefalea invalidante con o sin rigidez de la nuca
- Coma de causa no aclarada

¿CÓMO SE ACTIVA EL CÓDIGO ICTUS PEDIÁTRICO?

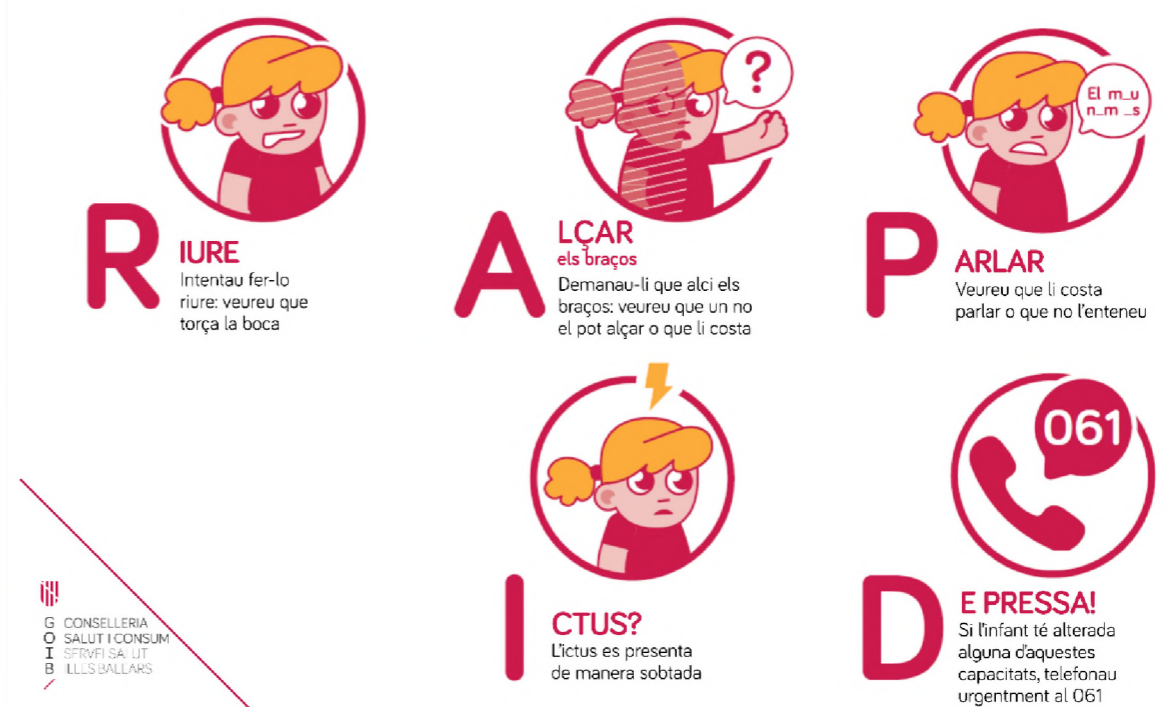
El pediatra de Urgencias tiene que avisar el Servicio de Neuropediatría o a un neurólogo de adultos:

SERVICIO	HORARIO DE ATENCIÓN	EXTENSIÓN
Neuropediatría	De 8.00 a 15.00, de lunes a Viernes	47541
Neurología de adultos	De 8.00 a 15.00, de lunes a Viernes Sábados y festivos	49113/40200

Cómo hay que actuar en los casos que presentan algún criterio de la lista de signos y síntomas pero no cumplen los criterios de activación del código ictus por el tiempo de evolución:

- Hay que valorarlos de forma urgente igualmente y hay que plantear pruebas, como por ejemplo una TC sin angio-TC
- Hay que ofrecer terapia con AAS o heparina, según el caso

RÀPID / ICTUS PEDIÀTRIC



Una vez confirmado el código ictus, el pediatra ha de avisar mediante la centralita (99) al resto de profesionales implicados en la atención del caso

NEUROIMAGEN EN LA PRIMERA HORA DESPUÉS DE LA ADMISIÓN EN URGENCIAS

- **TC + angio-TC (arterias cerebrales y supraaórticas):***
 - Si PedNIHSS > 6 puntos, primeras 8 horas desde el inicio de los síntomas
 - Si el coma es de causa no aclarada (u otros hallazgos de sospecha de obstrucción de la arteria basilar),** independientemente de PedNIHSS y del tiempo de evolución
- **TC cerebral (sin angio-TC):**
 - Presenta alguno de los signos o síntomas sugestivos de ictus
 - Siempre que no cumpla los criterios de angio-TC.
- **TC cerebral con contraste:**
 - Si se sospecha trombosis del seno venoso

* Valore hacer una RM (RM difusión - angio-RM) si dispone de ella.

** Obstrucción de la arteria basilar: diplopia, alteración del nivel de conciencia, afectación motora bilateral, vértigo central, ataxia, nistagmo, alteración de pares craneales bajos.

ICTUS HEMORRÁGICO:
Ingreso directo en la UCIP

ICTUS ISQUÉMICO

CON OBSTRUCCIÓN DE UN VASO VISIBLE

< 4 h 30 min

- Ingreso en la UCIP
- Fibrinólisis con rTPA y/o
- Trombectomía mecánica si la obstrucción es visible

De 4 h 30 min a 8 horas en el territorio anterior o de 4 h 30 min a 24 horas en el territorio basilar

- Ingreso en la UCIP
- Trombectomía mecánica: si es una oclusión visible de un vaso grande
- Si no es una oclusión de un vaso grande: valore la terapia antitrombótica (AAS o heparina)

Sin obstrucción de un vaso que sea visible y en los casos con obstrucción visible no candidatos a terapia de perfusión

Hay que valorar lo siguiente:

- Ingreso en la UCIP
- Terapia antitrombótica con AAS (comprimido ranurado, 5 mg/kg, máx. 300 mg)
- Administre heparina en lugar de AAS en los casos de ictus cardioembólicos, de disección arterial, de trombosis en el seno venoso o de ictus recurrente en niños en tratamiento antiagregante.



- ✓ Es importante aplicar siempre la escala PedNIHSS (vídeo escaneando el código QR)
- ✓ Recuerde añadir la puntuación de la escala PedNIHSS a la historia clínica
- ✓ Las terapias de perfusión (fibrinólisis, trombectomía) se pueden ofrecer en las primeras horas de la ictus, pero solo si hay una obstrucción del vaso que sea visible
- ✓ Si el paciente presenta drepanocitosis, consulte la guía sobre la enfermedad de las células falciformes (SEHOP 2019)